Lane Medical Library 1880

ZUR CASUISTIK

DER

Pericarditis suppurativa.

Inaugural-Dissertation

zur Erlangung der Doctorwürde

in der Medicin und Chirurgie

welche

nebst den beigefügten Thesen

mit Genehmigung der hohen medicinischen Facultät

der

vereinigten Friedrichs-Universität

Halle-Wittenberg

am

22. December 1880 1 Uhr Mittags

öffentlich vertheidigen wird

Karl Schneider

approb. Arzt aus Magdeburg.

Opponenten:

Dr. Johannes von Lucowicz, Assistenzarzt.
Dr. Paul Schreiber, Assistenzarzt.

Halle.

Druck von E. Karras.

1880.

Zur Casuistik

über

Pericarditis suppurativa.

Inaugural-Dissertation

zur Erlangung der Doctorwürde

in der Medicin und Chirurgie

verfasst

mit Genehmigung der hohen medicinischen Facultät

der

vereinigten Friedrichs-Universität

Halle-Wittenberg

am 23. December 1880 Uhr Mittags

öffentlich vertheidigen wird

Karl Schneider

aus Querfurt.

Opponenten:

Dr. Johannes von Ehrenkrook, Assistenzarzt.

Dr. Paul Schreiber, Assistenzarzt.

Halle.

Druck von C. Kaemmerer.

1880.

Dem Andenken

seines

verstorbenen Vaters.

Der Verfasser.

Dem Andenken

meines

verstorbenen Vaters.

Der Verfasser.

In nachstehender Arbeit ist in erster Linie ein in der städtischen Krankenanstalt zu Magdeburg beobachteter Fall von Pericarditis suppurativa beschrieben, bei welchem das sehr beträchtliche Exsudat nach Darreichung von Acidum salicylicum sich bedeutend verringerte, sodass der Gedanke, diesem Mittel die Abnahme des Exsudates zuzuschreiben, nicht abgewehrt werden kann. Der dirigirende Arzt der innern Abtheilung, auf welcher der Fall beobachtet wurde, hatte die Güte, mir die Veröffentlichung dieses Falles zu überlassen, und ich habe im Anschluss an denselben die übrigen Fälle von Pericarditis mit eitrigem Exsudat, welche ich in der Litteratur auffinden konnte, in zeitlicher Aufeinanderfolge referirt und einige Bemerkungen über pathologische Anatomie, Aetiologie, Diagnose und Therapie hinzugefügt.

Die verehelichte Emilie Kleine, 35 Jahre alt, als Kind mit Erfolg geimpft, hat ihren Vater im Alter von 33 Jahren an Nervenfieber verloren und besitzt eine gesunde Mutter von 58 Jahren. Ihre fünf Geschwister sind am Leben und gesund. Sie selbst hat 5 lebende Kinder, hat in ihrem zweiten Jahre Masern, in ihrem vierten Jahre Scharlach und im zehnten Jahre eine Lungenentzündung durchgemacht. Seitdem immer gesund erkrankte sie am 10. December 1879 plötzlich, ohne dass sie eine Veranlassung angeben konnte, mit Frösteln, welches sich aber nicht zu einem ausgesprochenen Schüttelfroste steigerte. Sie hustete und expectorirte dabei ziemlich reichlich und will am ersten Tage einige Male gallig erbrochen haben. Der zugerufene Arzt stellte die Diagnose auf Bronchitis. Wenige Tage nach dieser Erkrankung stellten sich heftige Schmerzen im rechten Schultergelenk ein bei Schwellung und Röthung der Um-

gebung desselben; auch entwickelte sich leichte Dyspnöe und Cyanose. Am zehnten Tage der Erkrankung collabirte Patientin plötzlich bei anscheinend normaler Temperatur unter Erscheinungen von Lungenödem, von welchem Collaps sie sich nach Injection von 4 mal 0,5 Aether. sulfur. in halbstündigen Intervallen allmählich wieder erholte. Am 24. December wurde Patientin in die städtische Krankenanstalt zu Magdeburg aufgenommen.

Die wohlgenährte kräftige Frau zeigte bei ihrer Aufnahme geringe Dispnöe und leichte Cyanose; der vierte und fünfte Intercostalraum links seitlich vom Sternum verstrichen. Ueber beiden Lungen spärliches Pfeifen und Schnurren, übrigens vesiculäres Athmen zu hören; eine Dämpfung des Lungenschalles ist nicht vorhanden. Die Herzdämpfung (s. Tafel II) ist sehr vergrössert, und zwar oben bis zum unteren Rande der ersten Rippe, nach rechts über den Sternalrand, in der Höhe der dritten Rippe sogar 3 Cm. über denselben hinausreichend, und nach links die vordere Axillarlinie berührend. Der Spitzenstoss ist nicht zu fühlen; die Herztöne kaum hörbar. Die Milzdämpfung ist nach unten und vorn etwas vergrössert, und im Abdomen sonst Nichts bemerkenswerth. Der Puls ist klein, oft intermittirend, zuweilen dicrot, 130 Schläge in der Minute. In- und Exspiration geschieht stossweise, zwischen je zwei ganzen Respirationen ist eine kleine Pause bemerkbar, und dabei die Anzahl derselben 40 in der Minute. Der Appetit ist nicht ganz schlecht; dabei aber zuweilen Erbrechen und zweimal in 24 Stunden Durchfall. Patientin klagt über grossen Durst, gänzliche Schlaflosigkeit und Kopfschmerzen, und hat Schmerzen bei Bewegung des mässig geschwollenen und gerötheten Schultergelenkes. Es wird die Diagnose auf Pericarditis suppurativa gestellt und neben Eisblase auf die Herzgegend Infusum fol. digit. 2,0 : 200, zweistündlich ein Esslöffel, verordnet.

25. XII. Auf der linken Lunge ist der Percussionsschall hinten unten kürzer, als rechts. Sonst hat sich im Zustande Nichts geändert, und ist noch keine Digitaliswirkung vorhanden.

26. XII. Eine ausgesprochene Dämpfung der linken Lunge reicht bis zur spina scapulae. Daselbst ist der Pectoralfremitus abgeschwächt, exquisites Bronchialathmen, aber kein Geräusch

zu hören, also eine Pleuritis exudativa anzunehmen. Es wird eine Eisblase auf Rücken und Seite gelegt, aber im Laufe des Tages nimmt Dyspnöe und Cyanose zu.

27. XII. Da der Puls heute kräftiger ist bei nur 70 Schlägen, wird die Digitalis ausgesetzt und dafür Tinct. arom. gegeben. Die Temperatur fällt bis zum Abend auf 37,8°. Wegen der anhaltenden Schlaflosigkeit bekommt Patientin am Abend 0,01 Morph. hydr.

28. XII. Patientin hat nach dem Morphium höchstens eine Stunde Ruhe gehabt, dann wieder Unruhe und etwas Praecordialangst. Die Herz- und Lungendämpfung haben sich nicht verändert. Temperatur 36,0°. — Nachmittags um 5 Uhr plötzlich drohender Collaps bei starker Cyanose, stertorösem Athmen, Praecordialangst und kleinem Pulse. Nach einer Injection von 0,4 Campher tritt keine Veränderung des Zustandes ein und erst nach einer gleichen Injection um 6 Uhr und um 7 Uhr langsames Heben des Pulses, während leichter Stertor und leichtes Trachealrasseln bestehen bleibt. Es werden deshalb in halbstündigen Zwischenräumen 4 mal 20 Tropfen Spir. nitr. aether. gereicht, wonach die Nacht ruhig verläuft.

29. XII. Es sind keine Collapssymptome mehr vorhanden, sondern derselbe Zustand wie vor dem 28. Dec. und leichtes Fieber.

31. XII. Da die Temperatur heute wieder 39,0° beträgt, und gleichzeitig die Gelenkschmerzen in der Schulter zugenommen haben, bekommt Patientin um 10 Uhr und um 11 Uhr je 1,0 Acid. salicyl. Das Fieber fällt bis Mittags 12 Uhr bis auf 37,2°. Abends ist die Temperatur wieder 38,0°. Da die Patientin schon lange Nachts nicht mehr geschlafen hat, bekommt sie zuerst um 9 Uhr 0,01 Morph. hydr. und, da hiernach nur eine geringe Beruhigung aber kein Schlaf eintritt, um 12 Uhr noch einmal 0,01 Morph. hydr., wonach sie 2 Stunden schläft und sich sehr erquickt fühlt.

1. I. 80. Ueber die ganze Brust verstreut haben sich Sudaminabläschen entwickelt, stecknadelknopf- bis erbsengross, mit klarem, serösen Inhalt. Die Temperatur ist 40,0° und fällt nach Darreichung von Acid. salicyl. je 1,0 um 10 und um 11 Uhr bis Mittag auf 39,5° und bis Abends 5 Uhr auf 38,7°.

2. I. Die Temperatur, wieder 39,4°, sinkt nach der abermaligen gleichen Gabe von Acid. salicyl. bis 12 Uhr Mittags auf 38,4°. Seit gestern ist eine wesentliche Aenderung der Herzdämpfung bemerkbar. Während zu Anfang die volle Dämpfung bis zum unteren Rande der ersten Rippe reichte, ist sie jetzt nur noch bis zum dritten Intercostalraum zu constatiren. Die früher gedämpfte Parthie zeigt einen hellen tympanitischen Ton; nach den Seiten hin ist die Dämpfung indessen noch genau ebenso verbreitet, wie anfangs (s. Tafel II). Die Herztöne sind immer noch ganz leise wie aus der Ferne zu hören, und keine begleitenden Geräusche wahrzunehmen. Das pleuritische Exsudat besteht wie früher; die Temperatur ist Abends wieder 38,8°.

3. I. Temperatur 39,5° fällt nach der bekannten Gabe von Acid. salicyl. bis 12 Uhr auf 38,9° und bis Abends 5 Uhr auf 38,2°. Da aber Mittags und Abends der Puls sehr klein und schwach bei 112 Schlägen ist, so wird wieder Infus. fol. digit. 2,0 : 200, zweistündlich ein Esslöffel, verordnet.

4. I. Der Puls ist kräftig und hat nur 48 Schläge, weshalb die Digitalis wieder ausgesetzt wird. Die Temperatur steigt von Morgens 38,4° bis 12 Uhr auf 38,8°. Abends 9 Uhr tritt plötzlich bedenkliches stertoröses Athmen auf, welches sich nach Darreichung von Spir. nitr. aether., einhalbstündlich 20 Tropfen, um 12 Uhr bessert.

5. I. Die Temperatur ist während der Nacht auf 37,5° gesunken und steigt bis zum Abend (kein Acid. salicyl.) nur auf 37,9°. Gegen heftige Schmerzen in der Herzgegend wird ein Empl. canth. ordin. (8,0) aufgelegt, welches nur an einigen Stellen kleine Blasen zieht, weil die Patientin bei beständigem unruhigen Liegen und Umherwerfen es fortwährend verschiebt.

6. I. Die Herzschmerzen dauern fort. Die Temperatur steigt Abends bis auf 38,5°.

7. I. Morgens um 6 Uhr tritt plötzlich Collaps ein und leichtes Lungenödem. Am Herzen lautes systolisches Knarren und Reiben; starke Cyanose, Puls nicht zu fühlen. Es werden im Zwischenraum von einer halben Stunde zwei Injectionen von je 0,4 Campher gemacht. Dieselben bleiben ohne Erfolg, und um 8 Uhr tritt ruhiger Tod ein.

Autopsie 8. I. $12^3/_4$ Uhr Mittags:

Die gut genährte weibliche Leiche von 152 Cm. Länge hat weit ausgebreitete, blass blaurothe Todtenflecke und alte Schwangerschaftsnarben auf den Bauchdecken. Das Fettpolster ist gut entwickelt. Der Herzbeutel liegt bei der Eröffnung in grosser Ausdehnung vor, reicht nach oben bis zur Jugulargrube hinauf, ist in der oberen Parthie schlaff und enthält über dreihundert Gramm reinen grünlichen Eiters. Das ganze Pericardium parietale ist vollständig von leicht abziehbaren, dicken, membranartigen Eiterfetzen belegt; das Pericardium viscerale ist mit ähnlichen zottigen, etwas schwer abziehbaren Fetzen besetzt. Das Herzfleisch ist mürbe, blass braunroth, aber ohne jede Heerderkrankung.

Der linke Brustfellraum enthält ungefähr $^1/_2$ Liter leicht getrübter bräunlicher Flüssigkeit mit einigen darin schwimmenden Fibrinfetzen. Die Lunge selbst ist äusserst klein, ihre Oberfläche mit grossen Fibrinfetzen bedeckt; das Gewebe ist luftleer und sehr blutarm. Die rechte Lunge ist in ihrer ganzen Ausdehnung mit dem Brustkorbe verwachsen, im Bauchfellsack ist keine Flüssigkeit; die Lunge ist durchweg lufthaltig und vom Durchschnitte entleert sich eine schaumige, röthliche Flüssigkeit. Die Milz ist 18 Cm. lang, 9 Cm. breit und 4,5 Cm. dick; das Gewebe derselben etwas matschig, ziemlich blutreich, und die Follikel geschwollen, sehr deutlich hervortretend. Die linke Niere von normaler Grösse zeigt auf der Oberfläche zahlreiche Venensterne. Aus der Oberfläche hervorragend und zugleich in die Tiefe dringend sind sechs erbsen- bis bohnengrosse, aus stecknadelknopfgrossen Knötchen zusammengeflossene, grauweissliche Heerde; auch inmitten der Pyramiden liegen einige solcher Heerde, welche zumeist länglich sind und dem Verlaufe der Gefässe zu folgen scheinen. Diese Heerde wurden sofort mikroskopisch untersucht und als Micrococcen haltige Abscesschen erkannt. Die rechte Niere ist wie die linke. Die Leber ist von normaler Grösse; die Acini treten deutlich hervor, ihre Centra sind etwas vertieft, dunkel braunroth, die Peripherie blass und hell.

Bevor ich die Fälle aus der Litteratur anführe, möchte ich bemerken, dass ich nur solche Fälle wiedergegeben habe, bei denen die eitrige Beschaffenheit des Exsudates nach den mir zu Gebote stehenden Quellen unzweifelhaft festgestellt schien; und dass ich die Fälle von Pericarditis scorbutica ganz unberücksichtigt gelassen habe, weil ich von der russischen Litteratur nur Weniges zur Verfügung hatte, und die darin enthaltenen Fälle rein hämorrhagischen Character zeigten.

Eine bedeutende Erleichterung bei Aufsuchung der Fälle gewährte mir die „Zusammenstellung der bis jetzt ausgeführten Paracentesen des Pericardium von Hindenlang“ (Deutsches Archiv für klinische Medicin, 1879) und „das Verzeichniss sämmtlicher bis jetzt veröffentlichten Fälle von Pneumopericardium von Guttmann“ (Berliner klinische Wochenschrift, 1880 No. 16). Ich habe auch von den dort aufgeführten alle in Bezug auf eitrige Beschaffenheit des Exsudates unsicheren Fälle und ebenso eine Anzahl, welche mir leider nicht in den zu diesem Nachweis nöthigen Originalen zugänglich waren*, unaufgeführt gelassen. Ich glaube also keineswegs, eine vollständige Casuistik der beschriebenen Fälle von Pericarditis mit eitrigem Exsudate geliefert zu haben.

Zusammenstellung der in der Litteratur gefundenen Fälle.

No. 1. Brichetean, Archiv général. Mars 1844. Mann, 59 Jahr alt, erlitt vor einigen Jahren einen Schlag einer Wagendeichsel gegen die Brust. Seitdem sich steigernde Schmerzen in der Brust und seit einiger Zeit ein Gefühl von Pulsation oder Crepitation daselbst, welches sein Weib beim Liegen an seiner Seite als eine Art von bouillement hörte und welches von der Brust nach dem Kopfe hin zu steigen schien. Nach einer starken zwanzigtägigen Strapaze als Nachtwache wurde er bettlägerig und, nachdem er zweimal zur Ader gelassen war, kam er am 27. März 1835 in das Hospital.

---

* Hindenlang: 37. S. Gemell, Glasgow med. Journ. 1872. Nov. — Müller: Feine, dissert. inaugurl. pericardii laesi, etc. Leipzig 1854.
Buist, Charleston Journ. Jan. 1858.
Chambers, London Journ. Juli 1852.
Wyss, De fistula pericardii commentatio. Breslau 1866.
Forsyth Meigs, Amer. Journ. of med. Sciences. Jan. 1875.

Die Brust war rechts gedämpft; ein Wenig crepitirendes Rasseln und leichter pneumonischer Auswurf. Respiration wenig genirt; keine Beängstigung zu verspüren. Puls langsam, klein, intermittirend. Es wurde verordnet ein Aderlass, mucilaginöser Trank und ein looch gommeux. Vier Tage später trat starke Herzensangst und Orthopnöe ein, und bei der Auscultation der Herzgegend vernahm man deutlich ein mit jedem Schlage des Herzens zusammenfallendes Geräusch, welches von einer Fluctuation abhängig zu sein schien, und von Bricheteau mit dem Geräusch eines das Wasser successiv schlagenden Mühlenflügels, oder mit dem Geräusch, welches entsteht, wenn man stark durch ein Rohr in ein Flüssigkeit haltendes Gefäss bläst, verglichen wurde. Die Herzgegend zeigte keine Dämpfung, erschien vielmehr sonorer, als im normalen Zustande. Zeitweise waren Delirien vorhanden. Trotz einschlägiger Therapie Verschlechterung aller Symptome, und am 7. Tage nach seiner Aufnahme Tod.

Section: Das Pericardium beträchtlich ausgedehnt, gespannt und bei der Percussion einen hellen Ton gebend, entleert auf Einstich unter deutlichem Zischen eine schaumige Flüssigkeit von sehr fötidem Geruch: eitriges gelbliches Serum mit Fibrinflocken. Das ganze Herz bedeckt von einer alten, graulichen, fischhautartigen (chagrinée) Membran glich dem Innern eines Kalbsmagens; ebenso die innere Fläche des Pericardium. Dieselbe war von guter Consistenz, an mehreren Punkten, besonders auf dem inneren Blatte des Herzbeutels ungefähr 2 Cm. dick. An der Oberfläche des Herzens war sie von dem Gewebe durch eine schmierige (graisseuse) dichte und sehr adhärente Schichte abgegrenzt. Das Herzfleisch an mehreren Stellen durchschnitten glich genau einem Stück Schweinefleisch, dessen Fett von dem Muskelfleisch absticht. Die Lungen waren geschwollen, ödematös und der Sitz einer deutlichen Congestion; die rechte hatte zahlreiche Adhärenzen mit der Costalpleura.

No. 2. Mayne, Doublin Journ. of med. and chem. science Vol. VII. 1835. p. 255. Mädchen, kräftig aussehend, 18 Jahre alt. Zu einem acuten Gelenkrheumatismus gesellten sich am vierten Tage mit Abnahme der Gliederschmerzen Zeichen einer Pericarditis, welche sich auf Calomel mit Opium zurückbildet, so dass Patientin 14 Tage nach der Erkrankung als Reconvalescentin angesehen werden kann. Abermals 14 Tage später, nachdem Reibung und Dämpfung verschwunden waren, stellt sich Nachts plötzlich grosse Dyspnöe ein. Die Athmung war seit der letzten Krankheit nie ganz vollkommen gut gewesen, und seit den letzten Tagen waren die Füsse ziemlich ödematös geworden, aber jetzt deutlich sehr starke Opression, sodass Patientin aus Angst vor Erstickung nicht liegen kann. Haut ganz kalt, Gesicht geschwollen und bläulich; die untere Hälfte beider Seiten der Brust völlig gedämpft und ohne jegliche hörbare Respiration. Herzstoss schwach, unregelmässig, ohne Reiben. Tod am selben Tage.

Section: Das Pericardium ist stärker ausgedehnt und getüllt, als normal; bei Eröffnung zeigen sich an der Spitze und den Seiten theils

nur mit Scalpel, theils leichter trennbare Adhärenzen. Die vordere Seite des Herzens und ebenso das gegenüberliegende parietale Blatt war mit einer dichten festen granulirten falschen Membran bedeckt. Diese Letztere war rauh und vascularisirt und zeigte auf der Oberfläche zahlreiche tuberkulöse Knötchen. In den Zwischenräumen war sero-purulente Flüssigkeit; die hintere Fläche des Herzens war mit dem Herzbeutel durch frische organisirte Lymphe verklebt. Die übrigen Organe zeigen nichts Bemerkenswerthes; nur ist in der Peritoneal- und in den Pleurahöhlen etwas grünlich gefärbte Flüssigkeit.

No. 3. Mayne, ibidem. Weib, 35 Jahre alt, erkrankte plötzlich mit in verschiedener Richtung durch die Brust strahlenden Schmerzen verbunden mit kurzem, frequentem und trockenem sehr quälendem Husten und bedeutender Dyspnöe. Zwei Tage darauf sass sie vorwärts gebeugt im Bette mit sehr ängstlichem Gesichtsausdruck und erschwerter Respiration, bläulichen Lippen, geschwollenem und rothem Gesicht und kaltem klebrigem Schweise auf dem Gesicht und Oberkörper. Extremitäten kalt, Puls 141, schwach, unregelmässig und intermittirend. Starke Empfindlichkeit in der Gegend des processus ensiformis. Vorn tönte die Brust hell, hinten über der unteren Hälfte beider Lungen war sie gänzlich gedämpft und keine Respiration hörbar; keine Aegophonie, kein Crepitiren. Die Herzaction erschien deutlich unregelmässig, das Herz selbst schien die Brust nicht mit Kraft zu streichen, der Herzstoss ausserordentlich schwach, und manchmal kaum wahrnehmbar. Beide Herztöne konnten unterschieden werden, aber sie waren weder dem Reiben noch dem Blasen ähnlich. Tod nach 6 Stunden.

Section: Abdomen normal. Beide Brustfellsäcke enthielten Flocken von Lymphe über der Basis der Lungen; die Pleurablätter selbst waren vascularisirt und in beiden Höhlen fand sich eine Quantität sero-purulenter Flüssigkeit. Das Pericardium hedeutend durch Flüssigkeit ausgedehnt, welche ähnlich war der in den Pleuraräumen. Das Herz an verschiedenen Stellen mit Fragmenten von falschen Membranen bedeckt, welche theilweis von ihm getrennt schienen, und in den Zwischenräumen zeigte die Membran selbst leicht vascularisirte Flocken.

No. 4. Mayne, ibidem. Kräftig aussehender Mann, 35 Jahre alt, zeigte, nachdem er 5 Tage vorher plötzlich mit stechenden Schmerzen in der Lumbar-Nierengegend, Athemnoth und starker Beklemmung erkrankt war, folgende Symptome: Bedeutende Empfindlichkeit des Epigastrium bei Druck; Orthopnöe; Respiration 44. Die ganze linke Seite des Rückens von oben bis unten gedämpft; überall laute Aegophonie hörbar. In der ganzen Herzregion normale Töne, aber über seiner ganzen Ausdehnung ein lautes beide Töne begleitendes Reiben. Herzstoss beträchtlich; Puls 135, schwach und regelmässig. Active Behandlung: Ausgedehnte lokale und allgemeine Blutentziehungen und Calomel mit Opium, weil die Diagnose unbedingt auf Pleuritis und Pericarditis gestellt war. Am Tage darauf Respiration sehr unruhig, Puls 140, ungleichmässig schwach und inter-

mittirend. Zunge trocken und braun. Bedeutende Dämpfung in der Herzgegend; Herzstoss sehr abgeschwächt; Herztöne schwach und unregelmässig; Reiben verschwunden, ausser an der Basis des Herzens. Tod am selben Tage.

Section: Eine Quantität von sero-purulenter Flüssigkeit im linken Pleurasack; eine flockige falsche Membran dicht adhärent an der ganzen hinteren Seite dieser Lunge. Pericardium sehr ausgedehnt mit Flüssigkeit ähnlich der in der Pleurahöhle. Zahlreiche Flocken und Fetzen von coagulirter Lymphe, lose in der Höhle flottirend. Das Herz selbst bedeckt rings um seine Basis mit einem Blatte von zäher flockiger coagulirter Lymphe; ebenso die correspondirenden Herzbeutelflächen. Das übrige Herz war frei von dieser Umhüllung. Die übrigen Organe gesund.

No. 5. Mac Dowel, Stokes: die Krankheiten des Herzens und der Aorta, übersetzt von Lindwurm 1855 p. 21.

Mann von kräftigem Körperbau erkrankte plötzlich vier Wochen vor der Aufnahme an unbestimmten Symptomen auf der Brust nach einer Erkältung. Profuse Schweisse, Husten, Schmerz auf der Brust, jedoch keine Frostanfälle, Auswurf dunkel gefärbt. Einige Tage nach der Aufnahme heftige Schmerzen in der linken Seite. Auswurf kopiös, purulent, fötid; Athem ebenfalls äusserst fötid; — Dyspnöe, die sich bis zur Orthopnöe steigerte; — Stimme schwach, manchmal kaum vernehmlich; — Gesicht eingefallen, bleich, ängstlich; Puls 110, schwach; etwas Husten, des Nachts Delirien und leichte Durchfälle. Die physikalische Untersuchung ergab auf der linken Seite der Brust nach vorn und unten eine grosse Luft und Flüssigkeit enthaltende Höhle. Man hörte daselbst metallisches Klingen (bourdonnement amphorique) und Plätschern von Flüssigkeit, hervorgerufen durch die Herzbewegung. Diese Geräusche entstanden, wenn man den Kranken tief einathmen liess; dabei hörte man schwach die normalen Herztöne, aber kein Respirationsgeräusch. Der Perkussionston an dieser Stelle war vollkommen hell; er war heller, als an der entsprechenden Stelle der hinteren Seite der Lunge, obgleich nirgends auf der linken Seite der Percussionston gedämpft war. Das Respirationsgeräusch im oberen Theile der linken Lunge war schwach, an der hinteren Seite, von der Mitte nach abwärts, hörte man „frottement“ und an der Basis der linken Lunge ein grobes Knistern. Stimmvibrationen waren nirgends am Thorax zu fühlen, da die Stimme zu schwach war. An der Basis der rechten Lunge hörte man hinten ein feines Knistern; vorn, ungefähr an der achten Rippe, unterhalb der Brustwarze, hörte man an einer umschriebenen Stelle ein pfeifendes Geräusch, ähnlich dem cavernösen Athmen. Mit Ausnahme der Dyspnöe, welche sich auf Opiate gehoben hatte, dauerten die anderen respiratorischen Symptome und physikalischen Zeichen fort; am 26. Juli fing der Kranke an zu deliriren, und starb während der Nacht, sechs Tage nachdem die Symptome aufgetreten waren.

Section (12 Stunden nach dem Tode): Bei der Oeffnung des Thorax fand man das Pericardium sehr ausgedehnt. Die linke Lunge verdeckend,

und beim Einschneiden sah man die Producte einer heftigen Entzündung. Der Herzbeutel war bedeutend verdickt, seine beiden Oberflächeu waren mit rauhen, mörtelartigen Exsudatmassen überzogen. Er enthielt ungefähr 6 Unzen Eiter von milchiger Consistenz und Farbe. An der rechten Wandung des Herzbeutels fand sich eine runde Fisselöffnung, die zu einer kleinen buchtigen Höhle führte, im oberen Lappen der rechten Lunge, nahe an der zweiten Fissur; ihr Inhalt war ähnlich dem im Pericardium. Beide Lungen waren an ihrer Basis verdichtet und zwar auf zweifache Weise: erstens durch Ablagerung von Miliartuberkeln und zweitens durch Pneumonie. An der Spitze waren die beiden Lungen gesund. Die linke Pleura war in ihrem ganzen Umfange entzündet und mit Exsudat überzogen; Verwachsungen bestanden nicht. Wenn man Luft in die Trachea einbliess, so sah man, wie sie durch die im Herzbeutel enthaltene Flüssigkeit hindurchdrang. — Das Pericardium enthielt beim Einschneiden Luft.

No. 6. v. Duchek, Handbuch der speciellen Pathalogie und Therapie. Bd. I, p. 56. Erlangen 1862.

Bei einem Bauernburschen, 16 Jahre alt, traten im Verlauf einer traumatischen Zellgewebsentzündung am linken Oberschenkel pyämische Erscheinungen mit Abscess zwischen der 6. und 7. Rippe rechterseits auf; zugleich Dyspnöe. Bei der Aufnahme zeigte sich bedeutende Hinfälligkeit, leichte Abmagerung, Dyspnöe. Die Respiration häufig angestrengt; inspiratorische Einziehung der Magengrube; Unbeweglichkeit der unteren Thoraxparthieen. Schall rechts helltympanitisch bis zur vierten Rippe, von da dumpf bis $3^1/_2$'' unter den Rippenbogen (Papillarlinie). Nur bis zur vierten Rippe unbestimmtes Athemgeräusch, welches tiefer unten nicht zu hören. Der Herzstoss undeutlich am Schwertknorpel tastbar, die Herztöne undeutlich, von einem lauten metallischem Klingen begleitet und überdeckt. — Diarrhöen. — Tod in der folgenden Nacht.

Section: Beiderseitige Pleuritis mit linkerseits eitrigem, rechterseits bräunlichem stinkendem Exsudate; rechterseits Luftansammlung in einem mehrere Kubikzolle betragendem Raume. In den Lungen zahlreiche Abscesse mit jauchigem Inhalte und stellenweisen Durchbrüchen der Pleura.

Communication des rechten Pleurasackes mit dem die Weichtheile der Aussenfläche des Thorax einnehmendem Abscesse. Congestion beider unteren Lungenparthien; Herzbeutel ausgedehnt, die vordore Parthie und einen grossen Theil der Seitengegend des linken Thoraxraumes einnehmend. In demselben bräunliche eitrige Füssigkeit und eine bedeutende Menge freien Gases. Die Innenfläche des Herzbeutels allenthalben mit einer dicken Lage von Pseudomembranen bedeckt. Abscesse in Milz, Nieren; Vereiterung des Zellgewebes des linken Oberschenkels etc.

No. 7. Trotter, Report of the Procedings of the Pathol. Society of London, Sixth Session. 1851—52. p. 316.

Früher gesunde Dienstmagd wurde sehr heruntergekommen aufgenommen und an ihr eine Ulceration im Oesophagus diagnosticirt. Eines

Morgens plötzlich Collapserscheinungen und bald darauf Tod. Es war ausser wenigen verstreuten Ronchi's nichts Abnormes constatirt.

Section: Das Pericard zeigte sich voll und ausgedehnt. Bei der Eröffnung desselben entwich Luft, und es war gefüllt mit spärlicher, gelber, sauer riechender Flüssigkeit. Die Wände waren mit Fibrinauflagerungen bedeckt. Durch eine schmale Oeffnung oberhalb des Herzens liess sich durch Druck auf den Magen dieselbe Flüssigkeit, welche zu Lebzeiten expectorirt war, hervorpressen. Die Geschwulst reichte von der Bifurcationsstelle der Trachea bis $^1/_2$ Zoll oberhalb des Diaphragma; sie hatte spärliche Adhäsionen zwischen der Pleura und der linken Lunge veranlasst. Ueber dem rechten Bronchus waren einige infiltrirte Drüsen. Die übrigen Organe normal.

No. 8. Graves, Stokes: Die Krankheiten des Herzens und der Aorta, übersetzt von Lindwurm 1855, p. 20.

Frau, 25 Jahre alt, erkrankte an acuter Hepatitis mit Ausgang in Abscessbildung. Im Verlauf von wenigen Tagen zeigte der Percussionston über dem Lebertumor einen tympanitischen Klang, und zwölf Tage darauf bekam sie Schmerzen in der Herzgegend mit heftigem Herzklopfen und einem Gefühle von brennender Hitze unterhalb der linken Brust. Am folgenden Tage hörte man in der Herzgegend verschiedenartige Reibegeräusche, wozu bald noch eine Symptomengruppe hinzukam. Unmittelbar unter der Brustwarze hörte man nämlich von Zeit zu Zeit ein eigenthümliches metallisches Anschlagen (click), gerade als wenn Flüssigkeit in das Pericardium tropfte; drückte man auf die Herzgegend, so verschwand dieses Geräusch. Drei Tage nach dem Auftreten der Pericarditis fühlte man mittelst der aufgelegten Hand Reiben; das Geräusch nahm den Character von emphysematösem Knistern an und verdeckte beide Herztöne. Am deutlichsten war dies in der Mitte und am unteren Theile des Sternums, jedoch konnte man es auch links von der Mamma hören. Der metallische Anschlag (das Tropfenfallen) wurde vernehmlicher, ohne jedoch regelmässig aufzutreten. Am Tage vor dem Tode hörte man, zugleich mit dem emphysematösem Knistern und den anderen Geräuschen, bei jedem Herzstosse ein lautes metallisches Klingen, nebenbei in der Gegend der linken Brustwarze ein leises Blasebalggeräusch.

Section: In der Abscesshöhle der Leber fanden sich zwei Oeffnungen wovon die eine in der Nähe des Pylorus mit dem Magen communicirte; die andere weit genug um den Mittelfinger durchzulassen, führte direct von der Abscesshöhle durch das Zwergfell hindurch in den Herzbeutel. Das Pericardium war stark entzündet und mit bedeutenden Exsudatmassen von verschiedener Consistenz überzogen.

No. 9. Rosenstein, v. Ziemssen's Handbuch der speciellen Pathologie und Therapie. Band VI, p. 62 (1856 beobachtet).

„Ich habe diese Geräusche besonders exquisit in einem Falle von Pneumopericardium gehört, der insofern vielleicht ein Unicum ist, als ein Ulcus ventriculi nach früherer Verwachsung zwischen kleiner Curvatur,

Diaphragma und Pericardium bei späterem Durchbruch die Ursache desselben war."

No. 10. Friedreich, Virchow's Handbuch der speciellen Pathologie und Therapie. Zweite Aufl., Erlangen 1867. Band V, p. 135.

Dienstmädchen, 33 Jahre alt, stets kräftig und gesund gewesen, bekommt im Anschluss an ein überstandenes Puerperalfieber, angeblich nach Erkältung ein ausgedehntes linksseitiges, den Symptomen nach eitriges Pleuraexsudat. Die Anwesenheit einer exsudativen Pericarditis wurde nicht diagnosticirt, bevor das Exsudat verjauchte, denn es finden sich bis dahin nur die Angaben „Schmerzen in der Herzgegend" und das „Herz nach rechts dislocirt." Eines Morgens zeigen sich plötzlich deutliche Symptome der Anwesenheit von Luft in der Pleura- und Pericardialhöhle. Tod am Mittag desselben Tages.

Section: Im Abdomen nur Ascites; in der linken Pleura- und in der Pericardialhöhle stinkender Eiter, während rechts nur Hydrothorax. Es konnte weder an der Lungenpleura, noch an dem Pericardium eine Perforationsöffnung nachgewiesen werden. Es war also die Gasentwickelung Folge von Zersetzung der jauchigen Exsudate. Herzfleisch und Klappen ohne Veränderung.

No. 11. Tütel, Deutsche Klinik 1860 N. 37. (Ein Fall von Pneumopericardium aus der Klinik des Herrn Professor Niemeyer.)

Mann, 46 Jahre alt, von kräftigem Körperbau und früher gesund kam, nachdem er schon drei Jahre hindurch krank gewesen, schon sehr abgemagert, in das Spital mit Symptomen, die es nicht zweifelhaft erscheinen liessen, dass eine bösartige Neubildung vorhanden sei, und es wurde nur zweifelhaft, ob die Cardiaportion des Magens oder der Oesophagus Sitz derselben sei. Erbrechen alkalisch reagirender Massen bei angehaltenem Stuhl; Schmerzen im Epigastrium von vorübergehend enormer Höhe; Husten mit zuletzt faulig übelriechendem Auswurf. Plötzlich unter starker Steigerung der Pulsfrequenz auf 130 Schläge (vorher 70 bis 90), geringer Fiebersteigerung und bedeutender Zunahme der Dyspnöe Verschlimmerung. Anhaltende Uebelkeit und Brechneigung, und unter fortwährendem Würgen Entleerung nur geringer Quantitäten flüssiger, etwas schleimiger, schwach alkalisch reagirender Massen. Colossaler Verfall. Die Dämpfung, welche am hinteren und unteren Theile der rechten Thoraxhälfte bei der Aufnahme bestanden hatte, war bis zum unteren Theile der Axillargegend heraufgegangen und in ihrem Umfange hörte man schwaches Bronchialathmen und nach einigen Hustenstössen klingendes Rasseln. Die Herzdämpfung etwas in der Breite vergrössert; der erste Herzton an der Stelle des Herzstosses unrein. Patient klagt über häufigen Singultus. Drei Tage später traten als rythmisches plätscherndes Geräusch, synchron mit dem Herzstosse, die Symptome eines entstandenen Pneumo-Pericardiums auf. Die Geräusche wurden durch das ganze Zimmer und zur Nachtzeit sogar durch die Thüre hindurch im Nebenzimmer gehört. Die Herzdämpfung schwand immer mehr und war schliesslich durch vollen,

nicht tympanitischen, Schall ersetzt. Tod nach langem Collaps am nächsten Mittag.

Section: Das Pericardium, in seiner ganzen Ausdehnung mit der vorderen Thoraxwand verwachsen, nimmt den ganzen vorderen Thoraxraum ein und giebt exquisit tympanitischen Percussionsschall. Bei der Eröffnung strömt Luft mit zischendem Geräusch aus; es enthält eine äusserst stinkende, schmutzig gelbbraune, mit käsigen Bröckeln untermischte Flüssigkeit. Das Herz fühlt sich derb und fest an; seine Oberfläche ist etwas runzelig, mässig mit Fett bedeckt. An einer ausserordentlich verdickten Stelle des Herzbeutels, unmittelbar hinter der Basis des linken Ventrikels ist eine spaltförmige Oeffnung, welche durch einen $^3/_4$ Zoll langen Kanal mit dem Lumen des Oesophagus communicirt.

Der Oesophagus ist in 5 Zoll langer Strecke in eine jauchende Geschwulst verwandelt, deren vordere geschwürige Wand die mit dem Herzbeutel communicirende Oeffnung aufweist. Die hinteren Ränder der Lungen sind mit der Geschwulst verwachsen, und beide unteren Lappen sind verändert und ebenso der Hilus der rechten Lunge. Im Magen findet sich eine grosse Quantität einer Flüssigkeit, welche durchaus der im Herzbeutel enthaltenen ähnlich ist. Die übrigen Organe zeigen keine wesentlichen Abnormitäten.

No. 12. Kirkes, Med. Times and Gaz. Octob. und Nov. 1862. (On peric. consequ. on pyaemia).

Knabe, 13 Jahre alt, empfing einen harten Stoss gegen das linke Knie, welchem dreitägiges Leiden an dem gestossenen Theile, gewöhnliche Fiebersymptome, Schmerzen in den verschiedenen Gelenken, Petechialflecken auf der Oberfläche, (welche Blutverunreinigung anzeigten), Entzündung des Pericardiums folgten. Es documentirte sich die Letztere durch einen rauhen pericardialen Reibeton über dem Herzen. Es wurden Blutegel auf die Herzgegend gesetzt und Calomel und „salines“ in kurzen Intervallen gereicht. Patient starb schon am nächsten Tage nach dieser Erscheinung, so dass weitere Beobachtungen nicht gemacht werden konnten, 8 Tage nach Empfang des Stosses.

Section: Es wurde eine ausgebreitete Erkrankung des zuerst verletzten Theiles, — das Periost vom Knochen getrennt und die angrenzenden Weichtheile mit exsudirter Materie angefüllt — gefunden; alte und coagulirte Coagula in den Venen, welche zu den erkrankten Theilen führten; reichliche Ablagerungen in den Lungen, von welchen sich viele zu Abscessen erweicht hatten; Eiterablagerungen in dem Muskelgewebe des Herzens ohne irgendwelche begleitende Affection der Klappen; Eiterablagerungen in den Nieren und in verschiedenen Theilen des Muskelsystems. Das Pericardium war gänzlich entzündet; seine Oberfläche vascularisirt und mit Lymphe bedeckt; seine Höhle enthielt viel trübe Flüssigkeit.

No. 13. Kirkes, ibidem (Stanley).

Knabe, 17 Jahre alt, sonst gesund, erkrankte sieben Tage vor seinem Tode an Schmerzen in der Leistengegend und im rechten Schenkel, welche

ihn bald arbeitsunfähig machten. Keine Betheiligung anderer Gelenke bei Auftreten von typhoïden Symptomen mit petechialen und pustulösen Flecken auf der Haut. Am letzten Tage physikalischer Nachweis von Pericarditis.

Section: Im rechten Hüftgelenke zeigt sich eine grosse Ansammlung von grauem Eiter, ohne nachweisbare Erkrankung von Knorpel, Knochen, Periost und Weichtheilen der Umgebung. In den Lungen reichliche, oberflächlich unter der Pleura gelegene Eiterablagerungen; frische Pleuritis mit Auflagerungen. „Der Herzbeutel enthielt trübe Flüssigkeit, während seine beiden Oberflächen durch frische Lymphe rauh gemacht waren. Beim ersten Blick wurden in der Muskelsubstanz des Herzens keine eitrigen Ablagerungen bemerkt, aber eine weitere Prüfung stellte wenigstens eine kleine Eiteransammlung in der Nähe der äusseren Oberfläche des Organes fest; wahrscheinlich würde eine genauere Prüfung mehr offenbart haben."

No. 14. Kirkes, ibidem.

Knabe, 16 Jahre alt, erkrankte nach einem Fusstritt gegen das Schienbein unter Schwellung und Röthung des verletzten Theiles binnen 4 Tagen an typhoïden Erscheinungen mit allgemeinen Gliederschmerzen und Pustelbildung auf Brust und Bauch. Grosse Hitze; Puls 120; Zunge pelzig. — Bei der Aufnahme ins Hospital wurde ein merklicher pericardialer Reibeton festgestellt. Die Schwellung am Schienbeine wurde incidirt; Patient wurde durch Decoctum corticis chinae, Wein und gute Nahrung unterstützt. Unter Zunahme der typhösen Erscheinungen und des pericardialen Ergusses collabirte er trotzdem am 7. Tage nach Empfang des Stosses, 3 Tage nach seiner Aufnahme.

Section: Die Höhle des stark vascularisirten, mit Flocken und geronnenen Massen frischer Lymphe bedeckten Herzbeutels zeigte sich angefüllt mit trübem Serum. Das Herzmuskelgewebe, besonders des linken Ventrikels war erweicht und enthielt viele stecknadelkopf- bis erbsengrosse erweichte Heerde, besonders unter der pericardialen Oberfläche. Einer derselben schien sich in den linken Ventrikel hinein eröffnet zu haben. Die mikroskopische Untersuchung liess die die Heerde ausfüllende Materie nicht als ächten Eiter, sondern als aus Fettkugeln, Fetzen von Muskelgewebe und granulärer Materie bestehend erkennen. In den Lungen wurden zahlreiche pyämische Ablagerungen gefunden; ebenso in den Nieren und in der Milz. Das erweichte Gewebe um die Stelle des Stosses war infiltrirt mit grauer, eitrig aussehender, blutig tingirter Flüssigkeit; ähnliche Flüssigkeit befand sich zwischen Periost und Knochen.

No. 15. Radcliffe, The Lancet. Aug. 8. 1863. (Extens. Pyoperic. and Emp. etc.)

Mann, 28 Jahre alt, angeblich 8 bis 10 Tage nach einer Erkältung mit stechenden Schmerzen in der linken Seite erkrankt, wurde aufgenommen mit sehr starken Fiebererscheinungen und heftiger Dyspnöe. Puls 140. Dämpfung der linken Brusthälfte, aber keine Reibegeräusche. Bei den

Symptomen eines pleuritischen Exsudates fiel ein schneidender Schmerz und Ausdehnung in der Präcordialregion auf, dabei waren die Herztöne fast unhörbar; kein Murmur von Reibungstönen hörbar, kein fremitus über der Herzregion; der Herzstoss abgeschwächt an der inneren Seite der Papille wahrnehmbar. Nach Verordnung von bicarbonate und nitrate of potasche und Calomel mit Opium einige Besserung, doch bald bei Zunahme des Exsudates mit Auftreibung der linken Seite, besonders der Mammaregion, allgemeine Verschlechterung. Dämpfung bis zur rechten Seite des Sternums. In der dritten Woche nach der Aufnahme wurden 2 pints dünnen Eiters abgelassen, wonach vorübergehende Besserung; in der siebenten Woche abermals Abzapfung mit nur ganz vorübergehender Besserung, und 9 Tage nachher Tod.

Section: Das Pericardium war enorm ausgedehnt durch ungefähr 50 Unzen Eiters und an der hinteren Herzwand ganz, vorn über dem septum ventriculorum adhärend. Die Oberfläche des Herzens mit Vegetationen bedeckt; sonst war das Organ normal sowohl an Grösse als im Zustand der Klappen. Der linke Pleurasack mit Eiter gefüllt und die linke Lunge auf ein Viertheil ihres normalen Umfanges geschrumpft.

No. 16. Begbie, Edinburgh Med. Journ. Oct. 1862. (Malignant Disease of the Oesophagus by sudden Peric. etc.)

Mutter von 7 Kindern, 43 Jahre alt, litt seit ungefähr zwei Jahren an einer malignen Oesophaguserkrankung. Bei der schon sehr reducirten Patientin wurden eines Tages, als sie über Kopf- und Brustschmerzen klagte, „to and fro" pericardiale Reibegeräusche wahrgenommen, anfangs ohne Zunahme der Herzdämpfung. An demselben Abend eine vorübergehende Ohnmacht, collapsartig mit kaum wahrnehmbarem Pulse. Alkohol und Wärme äusserlich besserten Nichts. Am anderen Tage war Patientin bedeckt mit klebrigem Schweiss, zeitweise fast pulslos, und wenn der Puls wahrnehmbar, hatte er 120 Schläge. Brandy and aromatic spirit of ammonia, reichlich gegeben, machten ihn etwas kräftiger. Patient war frei von Schmerz und ohne Dyspnöe. Die Reibegeräusche über dem Herzen hatten Nichts von ihrer Bestimmtheit verloren. Am dritten Tage nach ihrem Entstehen waren sie nicht ganz so distinct mehr, und es war eine kleine Dämpfung bei der Percussion wahrzunehmen und gleichzeitig geringe Auftreibung in dem 4. und 5. Intercostalraume nahe dem Sternum. Am 7. Tage nach Beginn der Pericarditis wurden ausgesprochene Symptome eines Pneumothorax bemerkt, und 2 Tage darauf war Patientin tod.

Section: Der stark aufgetriebene Herzbeutel enthielt Luft und eine dunkelbraune fötide Flüssigkeit; keine Adhärenzen. Beide Blätter waren bedeckt mit einer Membran gelblich grauer Lymphe von lederartiger Beschaffenheit, entschieden älteren Datums; ausserdem weichere und jüngere Auflagerungen. Hinter dem aufgehobenen Herzen war eine für die Fingerspitze durchgängige Communication mit dem Oesophagus, welcher im unteren und mittleren Theile eine carrinomatöse Geschwulst darstellte, die

oben mit dem Herzbeutel und seitlich mit den Pleuren verwachsen war. Die Lunge war aber gesund. Der linke Leberlappen war mit dem in seiner Cardiaportion carcinomatösen Magen verwachsen. Die Därme waren zusammengezogen; sonst Nichts krankhaft.

No. 17. Grüttner, Deutsche Klinik. 1865. No. 40.

Ein starker robuster Schmiedearbeiter bekam eine Stichwunde in die Herzgegend, welche, geschlossen, anfangs gar keine Herzsymptome hervorruft. Erst 3 Tage nach der Verwundung plötzliches Ohnmachtsgefühl, Athemnoth, Schweiss, Todtenblässe. Auf Wiedereröffnung der Wunde fliesst eine grosse Quantität serös-blutiger Flüssigkeit heraus, worauf vorübergehende Besserung. Der Ausfluss wird eitrig; dabei deutliche Erscheinungen eines Pneumopericards. Am sechsten Tage tritt langsamer Collaps, Kaltwerden der Extremitäten und am siebenten Tage der Tod ein.

Section: Das Herz schlaff ist mit festen, flockigen Fibrinniederschlägen bedeckt. Die innere Fläche des Herzbeutels ist nur an den Theilen, wo derselbe auf dem Zwergfell liegt, dunkel geröthet. In Mediastinum, Pleura und Lungen sind keine Entzündungen.

No. 18. Bodenheimer, Berliner klinische Wochenschrift. 1865. No. 35. (Fall von Pneumopericardie).

Mann, 32 Jahre alt, mit einem Schuss in die Brust dicht unterhalb der linken Mamma. Zwei Tage später war bei der Untersuchung der Puls abnorm klein; Herztöne dumpf und schwach; kein Spitzenstoss; Herzdämpfung ziemlich stark vergrössert. Hinten ist sowohl rechts als links in den unteren Partheien dumpfer Schall, rechts stärker als links; daselbst kein fremitus, kein Athemgeräusch. Patient klagt nicht über Schmerzen. Einige Tage später stellt sich Oedem der unteren Extremitäten und Vermehrung der Dyspnöe ein. Am 17. Tage nach der Verletzung wird Morgens ein bedeutender Collaps gefunden, nachdem der Patient wegen Durchfall in der Nacht mehrere Male aufgestanden war. Die deshalb vorgenommene Untersuchung zeigt, dass Luft im Herzbeutel vorhanden. Patient blieb, immer mehr collabirend, unter Zunahme der Dyspnöe, bei sehr frequentem, doppelschlägigem, äusserst kleinem, leicht unterdrückbarem und aussetzendem Pulse noch vier Tage am Leben.

Section: Das Pericardium, stark ausgedehnt, enthält eine rein eitrige, nicht übel riechende, wenige Fibrinflocken enthaltende Flüssigkeit, in welcher mehrere Papierfetzen schwimmen. Herz und Herzbeutel mit Faserstoffauflagerungen bedeckt; die die Schusskanalöffnung umgebende Parthie durch Röthe auffallend; Herz hinten und vorn mit dem Herzbeutel verwachsen. Die unter dem Pericardium liegende Schichte des Herzfleisches zeigt Residuen einer früheren Myocarditis mit reichlicher Eiterbildung. Der rechte Brustfellsack enthält reine seröse, der linke trübe seröse Flüssigkeit mit Faserstoffauflagerungen. Die Lunge ist lufthaltig. Unterleibsorgane nicht bemerkenswerth verändert.

No. 19. Godineau, Presse médicale No. 30. 1866. (De la péricardite purul. de l'endo-et myocardite).

Dieser Fall war mir nicht zugänglich.

No. 20. Oppolzer's Vorlesungen über spezielle Pathologie, herausgeg. von v. Stoffella. Erlangen 1866. Band I, p. 29.

„Bei dem von Oppolzer auf Pitha's Klinik beobachtetem Falle (von Pneumopyopericardium) war das Geräusch dem, welches man durch Schütteln von Schroten in einer Büchse erhält, sehr ähnlich."

No. 21. Dolbeau, citirt bei G. Fischer im Archiv für klinische Chirurgie 1867. Band IX, p. 842.

Mann, 42 Jahre alt, hat sich mit eigener Hand zehn Messerstiche beigebracht in der Herzgegend. Colossale Blutung (aus der Art. mammaria int.); Praecordiale Mattigkeit. — 4. Tag: Opression; Aderlass, welcher später wiederholt wird. — 14. Tag: Bis dahin stets nur Dyspnöe; jetzt Syncope. Abnorme Töne in der Herzgegend; bei starken Inspirationen amphorisches Blasen und metallisches Klingen. Tod am 20. Tage.

Section: Wunde bis zum sechsten Rippenknorpel; Verletzung der Art. mamm. int., deren Enden auseinanderstehen und durch sehr weiche Pfröpfe obliterirt sind. Im Pericard 1,5 Liter fötiden Eiters mit Gas vermischt, russig braun. An der Herzspitze zwei kleine Ecchymosen; vielleicht war die Wunde nicht penetrirend (in's Herz). Geringer Erguss in linker Pleura; kleine Fistel vom Pericard in das Lungengewebe.

No. 22. Murchison, Transactions of the pathol. Society 1869. (Two specimens of extensive calcareous deposit in the peric).

I. Ein Mann wird moribund in das Hospital gebracht.

Section: Man findet eine grosse Masse von Kalkablagerungen zwischen den beiden zusammenhängenden Pericardialblättern. Der Herzbeutelsack war durch die Ablagerungen in viele Höhlen getheilt, welche alle mit well-formed pus ausgefüllt waren.

Der Autor meint der Fall sei nicht nur wegen der Kalkablagerungen interressant, sondern hauptsächlich als Beweis, dass es möglich sei, dass eine Pericarditis solchen Ausgang nähme ohne implication of the pericardium and valves.

No. 23. Murchison, ibidem.

II. „Der Patient, von dessen Leiche dieses Präparat stammt, war ein Subject mit vorgeschrittener Cirrhosis der Leber, allgemeinem Hydrops und grossem Erguss in der rechten Pleura, welcher durch seine Compression die ganze entsprechende Lunge carnificirt hatte. Das Herz erschien eingeschlossen in die dicke, harte, verkalkte Schale, welche eingehüllt war in das adhärente Pericardium. Die Klappen an der linken Seite sind nur unbedeutend erkrankt."

No. 24. Ponroy, Gazette des hôpit. Juin. 1870. (Péricardite — Epanchement de serosité purul etc.)

Mann, 21 Jahre alt, von robustem Aeusseren erkrankte an einem als Bronchitis mit pneumonischen Heerden diagnosticirten Leiden. Während der Reconvalescenz ein pericarditischer und ein pleuritischer Erguss. Die Symptome waren folgende: Hervorwölbung der Gegend des Herzens, characteristische Dämpfung, Verlust der Elasticität dieser Gegend. Bei der Auscultation sind die Herztöne dumpf, entfernt aber regulär; das Maximum ihrer Intensität wird in einem Punkte gehört, welcher ungefähr an der oberen Grenze liegt. Es wird ein Vesicator verordnet, diuretischer Wein, Kühltrank und Extr. Rataunhae. In den folgenden Tagen Zunahme der lokalen und allgemeinen Symptome, sodass Patient am Tage der Operation, welche als einzig rettendes Mittel erschien, sich in folgendem Zustande befand: Völlige Apathie; beträchtliches Anasarka, welches die unteren Extremitäten an Volumen verdoppelt und die Augen geschlossen hält; intensive Dyspnöe. Die allgemeine Hautfarbe sehr fahl; die Lippen veilchenblau; Puls 116 und fadenförmig; keine Syncope. Die Praecordialgegend ist beträchtlich hervorgewölbt und ist schmerzhaft auf Druck in der Höhe der fünften und sechsten Rippe. Die Dämpfung erstreckt sich rechts bis 6 Cm. nach aussen von der Medianlinie des Sternums über die Mammillarlinie; das Diaphragma ist bis unter den Processus xiphoïdes gedrängt; links geht sie in die Dämpfung des jetzt die ganze untere Hälfte der linken Pleura einnehmenden Exsudates über. Bei der Auscultion finden wir die Herztöne deutlich abgeschwächt, aber nicht gedämpft. Die linke Lunge bietet keine Symptome irgendwelcher Erkrankung trotz des ziemlich beträchtlichen Pleuräergusses. Bei sehr schweren Allgemeinerscheinungen, einer Zunge, trocken wie „un copeau", und einem sehr lebhaften Durst findet sich keine Diarrhöe.

Die Punction verbunden mit Aspiration ergab 800 Gr. eitriger Flüssigkeit. Unmittelbar nach derselben empfindet Patient keine Besserung, aber bald nachher beginnt ein langsames Schwinden des Anasarka und der pericarditischen Erscheinungen bis zu geringer Dämpfung. Hie und da traten noch Husten- und Schmerzanfälle auf, welche vom Autor als Zeichen sich bildender frischer Membranen in der linken Pleura aufgefasst werden. Der Kranke verlässt das Hospital 3 Monate nach seiner Aufnahme gesund.

No. 25. Fremy, Bull. gén. de thérap. Febr. 15. 1871 (cf. Hindenlang).

„Aspiration mit dem Dieulafoy. Entleerung serös-purulenter Flüssigkeit. Heilung."

No. 26. Glorer, The Lancet. June 1872. (Purulent Pericardity; a case in wich the pericardium was filled with pus.)

Mädchen, 12 Jahre alt, hatte vor 3 bis 4 Monaten vorübergehend über Schmerzen in der linken Seite geklagt. Vor 2 bis 3 Wochen erkrankte sie mit leichtem Unwohlsein und Frösteln. Jetzt war sie blas, abgemagert, hatte hohes Fieber und war empfindlich gegen jede Berührung, besonders der Brust, so dass eine physikalische Untersuchung unmöglich

war. Respiration ziemlich frequent; häufig ausgeprägte Orthopnöe. Neigung zu Erbrechen und Durchfall bei geschwollenem, in der oberen Parthie hartem Leibe und grosser Mattigkeit. Zeitweise Delirien (hysterisch aufgeregte Zustände). Patientin starb am 7. Tage nach ihrer Aufnahme, ohne dass eine genauere Diagnose wegen der Empfindlichkeit gegen die untersuchende Hand gestellt war. Die Behandlung hatte im Versuch, Nahrung einzuführen, bestanden, und ausserdem waren jede dritte und vierte Stunde ein oder zwei Tropfen Opium gereicht, welches einen wohlthätigen besänftigenden Einfluss auf das Erbrechen und die Diarrhöe hatte. Schon vor der Eröffnung der Leiche wurde eine ausgedehnte Herzdämpfung und ausgedehnte Dämpfung und Härte der Leber bemerkt.

Section: Der Herzbeutel war von einer reichlichen Menge grünlich gelben Eiters ausgedehnt. Das Herzfleisch blas und weich; Herz fast normal. Lungen normal; in den Pleurahöhlen seröse Flüssigkeit. Im Abdomen war die Leber stark ausgedehnt und congestionirt; es enthielt etwas strohfarbene Flüssigkeit; sonst nichts Abnormes.

No. 27. Jürgensen 1872, v. Ziemssen's Handbuch der speziellen Pathologie und Therapie. Band V p. 134.

Knabe, 6 Jahre alt, war an croupöser Pneumonie erkrankt. Am 15. Krankheitstage Nachweis eines pericarditischen Ergusses, nachdem am Tage vorher eine bedeutende Verschlimmerung mit starker Steigerung der vorher mässigen Temperatur eingetreten war. Die Zunahme des Exsudates während der nächsten Woche mit Compression der linken Lunge, hochgradiger Cyanose, vorübergehenden Anfällen von Herzinsufficienz, welche von Tag zu Tage bedenklicher und häufiger werden, veranlassen einen operativen Eingriff. Punction und Aspiration von 105 Ccm. dicken Eiters. Vorübergehende Besserung. Zweite Punction ex indicatione vitali 3 Tage später und bei dieser Entleerung von 230 Ccm. dicken Eiters. Die Canüle bleibt liegen. Ausspülung mit einprocentiger Kochsalzlösung.

Anfangs ausgezeichneter Erfolg; Euphorie, Authören der Insufficienz des Herzens; das Herz nähert sich der Brustwand. Tod 4 Tage nach der zweiten Punction unter schweren Gehirnsymptomen.

Section: Eitrige Pericarditis; theilweise Verwachsung der beiden Blätter des Herzbeutels. Mündung der künstlichen Fistel ziemlich genau über der Mitte des rechten Ventrikels. Muskulatur desselben nicht verletzt. Thrombose der Vena cava superior oberhalb des Vorhofs. Dieselbe setzt sich bis in den Sinus sigmoideus sinister und Sinus transversus derselben Seite hin fort. Eitrige Meningitis der Convexität und der Basis. Keine Tuberkel.

No. 28. Eisenlohr, Berliner klinische Wochenschrift 1873 No. 40. (Ein Fall von Pyopneumopericardie aus der Klinik des Herrn Geh. Hofrath Friedreich.)

Mann, 30 Jahre alt, litt schon seit 5 Jahren an der Lunge und hatte schon mehrere Male Haemoptöe. Vor einem halben Jahre entwickelte

sich acut eine rechtsseitige Pleuritis, sodass er bei der Aufnahme an habitueller Dyspnöe leidet. Das Exsudat füllt die ganze rechte Thoraxhälfte aus und verdrängt das Herz bis zur linken Axillarlinie, die Leber bis zum Nabel. Fieber nicht vorhanden. Es wird die Thorakocentese gemacht mit darauffolgender vorübergehender Besserung. Bald aber Verjauchung des Exsudates und Durchbruch desselben in den Herzbeutel, welcher sich durch hellen tympanitischen Schall in der ganzen Herzgegend, Verschwinden des Herzchocs bei Rückenlage, klingendem Timbre der Herztöne, oder, statt dieser, metallischen Geräuschen documentirte. Der Tod erfolgte unter Collapserscheinungen, Schlingbeschwerden und leichten Delirien nach ungefähr 36 Stunden vom Durchbruch.

Section: Es findet sich ein groschengrosses Loch von der rechten Pleura in die Pericardialhöhle führend, welches von eitrig infiltrirtem Gewebe umgrenzt und durch scharfe Ränder umgeben ist. Pleural- und Pericardialhöhle mit Eiter und Gas gefüllt. Pericardium parietale und viscerale beträchtlich geschwellt, verdickt und mit Eiter belegt.

Der Oeffnung im Pericardium parietale entspricht am visceralen Blatte eine rundliche, stärker prominente infiltrirte Stelle, deren Grösse fast die der Perforationsöffnung erreicht. Ausserdem finden sich noch einige circumscripte Adhärenzen zwischen Per. viscerale und parietale — der Perforationsöffnung an Form und Grösse ähnlich —, durch welche aber keine innigere Verbindung der Blätter bedingt wird. Auch im linken Brustfellsack eine geringe Menge Eiters; Pleura pulmonum und costalis getrübt und eitrig belegt, besonders am Spitzentheile des oberen Lappens.

No. 29. Villneuve 1873. Archiv. méd. belges 1875. — Marseille méd. Revue de thérap. méd. et chir. 1875. — The London medical Record. 1875 (cf. Hindenlang).

Kind von $5^1/_2$ Jahren, wird mit dem Dieulafoy'schen Aspirator punctirt und zwei Spritzen voll klaren gelblichen Serums entleert. Heilung langsam; die Stichöffnung schloss sich nicht und es sickerte beständig Flüssigkeit nach. Das Serum wurde allmählich trüb eitrig und hielt die Eiterung während 5 Monaten an. Ein Abscess, der sich an der Wunde gebildet hatte, wurde incidirt. Sechs Monate nach der Operation war die Wunde definitiv geschlossen.

No. 30. Moore, Brit. Medical Journ. June 1875 (Case of Paracentesis Pericardii — Jodine Injection).

Knabe, 13 Jahre alt, sonst gesund, war plötzlich erkrankt. Zehn Tage nach der Erkrankung lautes „to and fro" Reibungsgeräusch, welchem bald eine Ausdehnung der Pericardialdämpfung folgte. Die angewandte gewöhnliche Behandlungsmethode verhinderte eine Verschlechterung des Zustndes nicht. Die Herztöne wurden allmählich schwächer und entfernter, bis sie mit vollständigem Verschwinden des pericardialen Reibens nur noch als ein wirres Gemurmel hörbar waren. Colossale Dyspnöe; sehr beschleunigter unregelmässiger Puls; starke Hervorwölbung der Prä-

cordialgegend. Es wurde eitrige Pericarditis diagnosticirt und nach $3^1/_2$ wöchentlichem Kranksein Punction mit Aspiration vorgenommen, bei welcher 21 Unzen eitriger Flüssigkeit entleert wurden. Nach derselben Minderung aller dringenden Erscheinungen; Herztöne an Spitze und Basis wieder hörbar und die pericardiale Dämpfung auf beinahe die normale Grenze zurückgeführt. Die Punction musste indessen wegen theils stärkerer, theils schwächerer Wiederzunahme des Exsudates im Ganzen sechs Mal wiederholt werden, und zwar vom dritten Male an mit jedesmaliger nachträglicher Injection von einigen Unzen verdünnter Jodtinctur (Tr. jodi 1 : 2, oder 1 : 1 Aq. dest.).

Einmal drang bei dieser Procedur Luft ein und veranlasste deutliche Symptome eines Pneumopericards. Dieselbe wurde bei der nächsten Punction wieder herausgelassen. Tod schliesslich unter den Erscheinungen einer Peritonitis mit Durchfall und Erbrechen.

Section: Der vordere Theil des unteren Lappens der linken Lunge war durch Adhäsionen mit der Front des Herzbeutels verbunden und crepitirte zwischen den Fingern. Der Herzbeutel selbst, ausgedehnt durch beinahe ein „pint" dicken Eiters, reichte nach hinten bis an die Thoraxwand; er war sehr verdickt und innen bedeckt von teigig eitriger Lymphe. Der hintere Theil des unteren Lappens der linken Lunge war vollständig collabirt und war von der Wirbelsäule fortgedrängt durch das ausgedehnte Pericard. Das Herz selbst war bleich und weich; das Mikroskop zeigte fettige Entartung der Muskelfibrillen. Im Abdomen war das Peritoneum sehr injicirt, stellenweise bedeckt mit eitriger Lymphe, und enthielt eine kleine Quantität Flüssigkeit. Leber und Nieren zeigten Stauung, und die Leber ausserdem Fett.

No. 31. Dr. Lyon 1874, New-York med. Record. April 1876. — Med. Comm. of the Connecticut Med. Society 1875 (cf. Hindenlang):

„Zweimalige Punction bei einem 31jährigen Mann in einem Zwischenraume von 7 Tagen; eitriges Exsudat. Tod 16 Tage nach der ersten Punction."

No. 32. Saundby, Edinburgh Med. Journal. March. 1875. (Case of suppurative pericarditis).

Ein Mann, welcher vor 5 Jahren einen Thyphus durchgemacht hatte, nach welchem sich Hydrops einstellte, will sich nachher wieder bis vor einer Woche ganz gesund gefühlt haben. Bei der Aufnahme war er blass und abgemagert, hatte schwachen unregelmässigen Puls und hohe Temperatur, und konnte nur auf der rechten Seite liegen. Spitzenstoss weder sichtbar noch fühlbar. Dämpfung der Praecordialgegend, nach oben bis zur zweiten Rippe; in der Quere 7 Zoll betragend reichte sie rechts zwei Zoll über das Sternum hinaus. Die Hertöne konnten klar und deutlich gehört werden, wenn das Athmen angehalten wurde; zu anderen Zeiten wurden sie undeutlich durch ein lautes, doppelt reibendes Geräusch, welches sehr deutlich über dem vorderen Theil der linken Lunge und syn-

chron mit der Respiration war. Urin nicht eiweishaltig. Da allmählich Hydrops des Gesichtes und der Beine auftrat, die Respiration immer beschleunigter, der Puls immer kleiner wurde, häufig Erbrechen stattfand nnd schliesslich Orthopnoe sich einstellte, wurde (20 Tage nach der Aufnahme) Punction mit Aspiration vorgenommen und 30 Unzen Eiter entleert. Nur vorübergehende Erleichterung ohne Rückgang der Dämpfung. Am folgenden Tage Tod.

Section: Spuren einer frischen Pleuritis auf dem vorderen Lappen der linken Lunge mit nur geringer seröser Flüssigkeit im linken Brustfellsack. Die Lungen dem Herzbeutel adhärent. Im unteren Zipfel der rechten Lunge eine Eitersammlung von der Grösse eines Hühnereies, dessen Grenze mit dem Pericardium verwachsen war; es konnte keine Communicationsöffnung entdeckt werden. Keine Spur von Tuberkeln in den Lungen. Der enorm erweiterte Herzbeutel enthielt 36 Unzen Eiters. Er war stark verdickt; sowohl das viscerale, als das parietale Blatt war rauh und mit faseriger Lymphe bedeckt. Das Herz war an der hinteren Seite des Sackes niedergehalten durch lange bestehende, vollständig organisirte Adhärenzen. Alle andern Organe gesund.

No. 33. Welch. 1876, Trans. of Arkansas Stat. Medic. Society. — Americain Journ. of Med. Sciences. Jan. 1877. (cf. Hindenlang):

„Operation mittelst Aspiration und Entleerung von 28 Unzen eines purulenten Exsudates. Tod nach wenigen Tagen".

No. 34. Müller Deutsches Archiv f. klin. Medicin 1879. VII. (Drei Fälle von Pneumopericardie; Beobachtung I).

Mann, 34 Jahre alt, sehr kräftig und gut genährt, kommt nach einer überstandenen Pneumonie in die Klinik mit der Diagnose „linkseitiges pleuritisches Exsudat".

Er hat mässiges Fieber, bis 38,7°. Pulse 108 bis 132; livides Gesicht, keine subjective aber deutliche objective Dyspnöe. Herzbewegung in ziemlicher Ausdehnung fühlbar; kein distincter Herzchoc, kein pericardiales Reiben. Nach den percutorischen Erscheinungen wird ein bedeutendes Pericardialexsudat neben dem Pleuraexudat, welches bis zur Mitte des scapula hinauf reicht, diagnosticirt. Bei der Auscultation hört man am Herzen zwei leise dumpfe Töne, wie aus der Tiefe, während der Pulmonalton verstärkt und accentuirt erscheint. Pericarditisches Reiben, oder endocardiale Geräusche werden nicht gehört. Am vierten Tage nach seiner Aufnahme expectorirt Patient nach vorangegangenem Fiebersprung, nach Steigerung des Pulses und der Dyspnöe binnen kürzerer Zeit eine grössere Quantität Eiters. Man nimmt an, dass derselbe aus der Pleurahöhle stammt, aber bald beweist das Auftreten pneumopericard. Symptome, nachdem eine Verringerung der pericardialen Dämpfung nachgewiesen war, dass die ausgeworfenen Massen aus dem nach Lunge oder Trachea hin durchgebrochenen Herzbeutel kamen. Zur Sicherung der Diagnose wurden zwei Punctionen der Plurahöhle gemacht, bei welchen sich das Pleura-

exsudat als serös erwies. Verordnung: Ruhe, Eisblase, Chinin. — Die pneumopericard. Symptome wiederholten sich noch einmal. Zwölf Tage nach dem Durchbruch war die Dämpfung in der Herzgegend verschwunden, und da das Pleuraexsudat sich auch gut resorbirte, konnte Patient nach etwas über 5 wöchentlichen Aufenthalt die Klinik als geheilt verlassen. Ein Jahr später stellte sich der Mann, der immer noch zeitweise Beengung und Herzklopfen verspürte, aber blühend und gesund aussah, vor. Es wurde ausser einer mässigen allseitigen Vergrösserung der Herzdämpfung keine Abnormität constatirt.

No. 35. Zahn, Virchow's Archiv. 1878. Band 72.

Mann, 35 Jahre alt, war erst vor einigen Tagen erkrankt, klagte über Stechen auf der Brust, hatte leichte Opressionserscheinungen, hohes Fieber, und starb am Morgen nach der Aufnahme.

Section: Alle Organe mit Ausnahme des Herzbeutels normal. Es bestanden nur leichte Verklebungen der rechten Lunge mit dem oberen Theile des Herzbeutels und in dem Unterlappen einige kleine pneumonische Heerde. In dem prallen, leicht fluctuirenden Herzbeutel war eine grosse Menge dicklicher nicht übel riechender eitriger Flüssigkeit. Es zeigte sich die l. c. genau beschriebene Communicationsöffnung mit einer vereiterten Lymphdrüse, etc. Das stark zusammengezogene Herz war völlig normal.

No. 36. Müller, Deutsches Archiv f. klin. Medicin 1879. VII. (S. 171 — Beobachtung aus der Huguenin'schen Klinik).

Mann, 59 Jahre alt, mit Pericarditis und linksseitigem Empyem kam zur Section, bei welchem zu unterst links die Pericardialhöhle durch eine thalergrossse Oeffnung mit der Pleurahöhle communicirte. Während der kurzen klinischen Beobachtung wurde nichs beobachtet, was für einen solchen Durchbruch sprechen konnte: aus der ganz bedeutenden Erweiterung des Herzbeutels liess sich aber vermuthen, dass der Herzbeutel von Innen und nicht etwa vom Pleurasacke aus perforirt wurde.

No. 37. Gould, Transact. of the pathol Society 1877. XXVIII. p. 57. (Case of recovery from pyopericardium.)

Mann, 46 Jahre alt, hatte vor 10 Jahren einen Anfall gehabt, bei welchem er sich wegen vermeintlicher Völle des Epigastriums nicht bücken konnte. Vor 18 Monaten hatte er Kräfte und Fleisch verloren und vor 12 Monaten hatte er an Rheumatismus gelitten. Er wurde ins Hospital geschickt mit der Diagnose „Leberkrebs und Bronchitis". Es waren keine speziellen Herzsymptome vorhanden; Puls voll und prall, 114 Schläge; deutlicher Carotidenpuls; keine Alteration in der Gestalt der Herzdämpfung. Spitzenstoss $^3/_4$ Zoll unter der linken Papille; Töne schwer zu unterscheiden wegen des bronchitischen Rasselns, ohne Geräusche. Tod nach 14 Tagen.

Section: Im Herzbeutel über der Vorderfläche des Herzens war eine

Ansammlung von dunkelgrauer kreidiger Paste, welche eine Höhle umschloss, weit grösser als ein Truthahnei, die ganz von dem übrigen Sack abgeschlossen war. Die Wände dieser Höhle waren calcareous. Ueber der Hinterseite des Herzens waren die zwei Lagen des Herzbeutels verschmolzen in eine calcareous Platte. An der linken Seite des linken Ventrikels, zunächst der Basis, war eine schmale Ansammlung von sehr festem Kalkmaterial. Ueber der Spitze des Herzens war die Höhle nicht obliterirt und die Oberfläche der Membran ganz gesund; über den Herzohren war das Pericardium gänzlich adhärent. Die Klappen des Herzens gesund, Ventrikel ein wenig hypertrophisch, nicht bemerkenswerth dilatirt. Rechte Pleura gänzlich adhärent durch alte Adhäsionen; auf der linken Seite keine Adhäsionen.

No. 38. Renz und Livison (Pneumonia migrans complicirt mit Pyopericardium etc.) ref. Allgem. med. Central-Zeitung. 18. Febr. 1880.

Knabe, 10 Jahre alt, erkrankte an einer Pneumonie, welche vom unteren Lappen beginnend in 3 Wochen fast die ganze rechte Lunge eingenommen hatte. Nach der Resolution nahm das Fieber nicht ab; es entwickelten sich die Symptome einer Pericarditis; Hervorwölbung der linken Thoraxhälfte, besonders in der Herzregion. Von der zweiten Rippe herab bis zum Rippenrande Dämpfung. Die quere Ausdehnung desselben war wegen des noch von der Pneumonie abhängigen matten Schalles nach Aussen hin nicht zu bestimmen; in der Mitte begann sie am linken Rande des Sternums. Das Diaphragma war stark nach unten gedrängt. Der Herzstoss war nicht zu fühlen und konnte nur schwach und entfernt gehört werden. Trotzdem die Pneumonie in vollster Resolution begriffen war, sanken die Kräfte, nahm der Appetit ab; die Temperatur betrug mit Morgenremissionen von höchstens 1,0° stets 39,0° und darüber; Puls klein 130; Gesicht cyanotisch. Wegen der Annahme eines bedeutenden pericardialen Ergusses mit Compression der linken Lunge und Verdrängung des Diaphragma nach unten wurde nach einer Probepunction die Paracentese mittelst Troicar und Aspiration gemacht und eine bedeutende Menge röthlichbraun gefärbten Eiters entleert. Hiernach bedeutende Erleichterung des Patienten. Deutliche Verkleinerung der Dämpfung in Höhe und Breite; Diaphragma nicht mehr nach unten gedrängt; Herzstoss an der gewöhnlichen Stelle fühlbar, keine Reibegeräusche, Herztöne wieder kräftig und nahe. Sieben Tage hielt die Besserung an, als durch Hinzutreten einer Pneumonie im linken unteren Lungenlappen der Tod eintrat.

Section: Nicht mitgetheilt.

No. 39. Guttmann, Berliner klin. Wochenschrift. 1880. No. 16. (Pneumopericardium, entstanden durch Perforation eines runden Magengeschwürs in den Herzbeutel.)

Mann aus dem Arbeiterstande, bisher gesund, erkrankt nach einer Erkältung (mit Schmerzen in der Seite) an einer geringen rechtsseitigen Pleuritis exsudativa. Temperatur in den ersten 4 Tagen nach seiner Auf-

nahme (am 4. Krankheitstage) 36,2° — 38,4°; von da an höher, Morgens bis 40,8°. Am 9. Krankheitstage metallischer Klang des Herzschlages, schon beim Herantreten an das Bett hörbar. Weit verbreiteter in den des Magens übergehender tympanitischer Schall. Lungen normal bis auf die Symptome der rechtsseitigen Pleuritis. Schweisseruptionen; Cyanose; Dyspnöe; Puls klein, leicht comprimirbar, frequent. Am 12. Tage Tod.

Section: Von der kleinen Curvatur des Magens, welche mit dem Zwerchfell in einer Ausdehnung von 5 Cm. verwachsen ist, führt ein 1,5 Cm. langer Gang durch eine regelmässig ovale Oeffnung (1,5 Cm. lang und 1 Cm. breit) direct in den Herzbeutel, welcher 30 Gr. nicht riechenden Eiters enthält. Wände des Herzbeutels und Herz selbst bedeckt mit citrigem Belag. Beide Lungen sind in ihrem vorderen Rande mit dem Herzbeutel durch meist leicht trennbare frische Adhäsionen verwachsen; der untere Lungenrand auch noch mit dem Zwerchfell. Im rechten Pleurasack eine mässige Menge serösen Exsudates. Beide Lungen lufthaltig. Abdomen: nichts Bemerkenswerthes.

Pathologische Anatomie.

Bei den pathologisch-anatomischen Veränderungen im Falle aus dem magdeburgischen Krankenhause, meine ich, brauchte man die Krankengeschichte gar nicht zu kennen, um allein aus dem Befunde zu schliessen, dass eine primäre eitrige Pericarditis von einiger Dauer vorliegt. Wir finden als Zeichen primärer Entstehung den Herzbeutel durch reinen grünlichen Eiter ausgedehnt, während der angrenzende linke Brustfellsack nur serös-fibrinöse Flüssigkeit enthält, der rechte Brustfellsack ganz frei ist von frischem Erguss, und die Lungen nur die bei einer so grossen Exsudatmasse in der linken Thoraxhälfte nothwendigen Veränderungen zeigen, nämlich links Compression und rechts — abgesehen von alten Verwachsungen — collaterales Stauungsödem.

Zeichen einiger Dauer dieses Exsudates scheinen mir die Auflagerungen von dicken membranartigen Eiterfetzen auf dem Peric. parietale und viscerale, welche auf dem visceralen Blatte nicht mehr ganz leicht abziehbar sind, zu sein; und ferner die mürbe blass braunrothe Beschaffenheit des Herzfleisches. Dass diese Veränderung der Muskulatur eine secundäre Erscheinung ist, ist deshalb wohl mit Sicherheit anzunehmen, weil sich sonst keine Spur irgend einer Erkrankung des Herzens, weder Klappenfehler noch Dilatation, noch Eiterablagerungen in der Muskulatur befinden. Man könnte hiergegen allerdings den Einwand machen, dass bei einer derartigen degenerativen Veränderung des Herzmuskelfleisches die dem Peric. viscerale zunächst gelegene Schichte dann zumeist verändert sein müsste, wovon im Sectionsberichte Nichts angegeben sei. Ein solches schichtweises Vorschreiten der von benachbarter Eiteransammlung abhängigen Veränderung muss aber nicht nothwendigerweise stattfinden, weil nicht immer

die directe Fortleitung der Entzündung diese degenerative Veränderung bedingt, sondern häufig der blosse Druck der Flüssigkeitsmasse es ist, welcher die normale Blutzufuhr zum Herzen beeinträchtigt und durch diese Circulationsstörung die Degeneration herbeiführt. Ferner liegt ja nach Virchow auch in der vermehrten Arbeit, welche namentlich das hohe Fieber mit sich bringt, ein Moment, welches das Eintreten von Muskelerkrankungen begünstigt.

Zu erwähnen sind aus diesem Falle noch die Zeichen von Stauung im Gefässsystem, welche die Organe des Unterleibes darbieten, und dis als Mikrococcen haltig erkannten Eiderheerdchen in den Nieren, welche wohl unzweifelhaft als Abkömmlinge der grossen Eiteransammlung im Herzbeutel anzusehen und erst spät entstanden sind, da sie zu Lebzeiten keine Erscheinungen bedingt haben.

Von den pathologisch-anatomischen Veränderungen in den übrigen Fällen möchte ich nur Einiges hervorheben: Wir sehen aus der ziemlich beträchtlichen Anzahl von Fällen, dass eine Schmelzung des Herzbeutels nur selten, und dann gewöhnlich nur bei langem Bestehen der eitrigen Entzündung stattfindet, Unter den 40 Fällen sind nur 12 Fälle von Perforation (cfr. Tabelle S. 34), und zwar ist der Durchbruch hiervon 9 Mal durch destruirende Geschwülste oder abcessartige zerstörende Processe der Nachbarorgane entstanden, und nur 3 Mal durch die das eitrige Exsudat veranlassende Entzündung des Herzbeutels selbst oder der angrenzenden Pleura.

Auffallend ist mir gewesen, dass bei vorhandenen 8 Fällen von Eröffnung des Herzbeutels nach Aussen, nach der Trachea, Lunge und dem Verdauungstractus hin, nicht häufiger als 4 Mal von jauchiger Zersetzung des Ergusses berichtet wird. Wo eine solche stattgefunden hat, handelt es sich 3 Mal (7, 11, 16) um Perforation durch eine zur Verjauchung neigende Geschwulst und einmal um Verletzung von Aussen durch ein Messer. Ich würde a priori erwartet haben, dass bei derartigen Eröffnungen nur ausnahmsweise keine Verjauchung einträte.

Noch auffallender ist mir gewesen, dass nur so selten der in unserem Falle ausgesprochenen Mitleidenschaft des Herzfleisches Erwähnung gethan wird. Bei den 3 Fällen pyämischen

Ursprungs (12, 13, 14) ist angegeben, dass Eiderheerdchen in der Schichte unter dem Pericard gefunden seien, und in Fall 18 zeigte die Schichte direct unter dem Pericard Residuen einer früheren Myocarditis mit Eiterbildung. Ausserdem finden wir in Fall 1 und 30 Entartung der Herzmuskulatur angegeben, dann in wenigen Fällen die unbestimmten Ausdrücke „blass weich“ und „schlaff“. Sonst ist in 3 Fällen (10, 15, 35) das Herz „normal“ und in Fall 11 „fest und derb“ genannt, aber in den übrigen Krankengeschichten ist stillschweigend über etwaige Erkrankung des Herzfleisches weggegangen. Es stimmt dies nicht mit den Angaben der Lehrbücher, welche Veränderungen am Herzmuskel im Verlaufe von pericarditischen Entzündungen als „häufig“ oder „sehr häufig“ angeben, und ich kann mich des Gedankens nicht erwehren, dass man über die Veränderungen an seiner Umhüllung die Untersuchung der Muskulatur des Herzens manchmal vergessen habe.

Aetiologie.

Betrachten wir die aetiologischen Momente der angeführten Fälle, so finden wir den für Pericarditis im Allgemeinen gültigen Satz, dass dieselbe nur selten idiopathisch bei sonst gesunden Individuen aufträte, für die Pericarditis suppurativa ebenfalls bestätigt. Unter den 40 Fällen können wir nur 5 (Fall aus Magdeburg und 3, 4, 26, 30) als idiopathische Erkrankungen ansehen. Bei dem ersteren Fall war zwar wegen des Hustens mit reichlichem Auswurf zuerst Bronchitis diagnosticirt, aber das baldige Auftreten der heftigen Schmerzen im linken Schultergelenke, und zwar in diesem bei Pericarditis nicht selten schmerzhaften Gelenke allein, macht es mir wahrscheinlich, dass die später constatirte Haupterkrankung des Pericardiums von vorn herein bestand und die Bronchitis nur nebenher ging. — In Fall 30 erkrankte der vorher gesunde Knabe plötzlich, zehn Tage später waren deutliche klinische Symptome einer exsudativen Pericarditis vorhanden, und bei der Autopsie zeigte sich nur noch eine trockene Pleuritis. Fall 3 und 4 haben ebenfalls plötzlichen Anfang, nur entwickelte sich hier beide Mal gleichzeitig eitriges Exsudat der Pleura. In Fall 26 lässt sich ferner auch mit gros-

ser Wahrscheinlichkeit eine primäre Entstehung der Herzbeutelentzündung annehmen, da sich bei der Patientin, welche 3 bis 4 Monate vorher über Schmerzen in der linken Seite geklagt hatte, bei der Obduction neben dem reichlichen eitrigen Exsudat im Herzbeutel nur seröser Erguss in den Pleurahöhlen fand.

Als Zwischenglied zwischen diesen primären Erkrankungen und den secundären möchte ich hier die Eiterungen im Herzbeutel aufführen, welche direct nach Verletzungen desselben entstanden sind (17, 18, 21).

In den übrigen Fällen ist das eitrige Exsudat mit mehr oder weniger Deutlichkeit durch andere vorhergegangene Erkrankungen veranlasst:

In den Fällen 1 und 37 sehen wir einmal eine Pyopneumopericarditis aus einer alten chronischen sero-fibrinösen Pericarditis entstanden, das andere Mal ein neues, einfach eitriges Exsudat aus einer alten, mit Kalkablagerungen geheilten Pericarditis hervorgegangen. Ausser diesen beiden Fällen ist noch ein Fall (32) vorhanden, in welchem der acuten Pericarditis eine chronische Pericarditis mit sero-fibrinösem Ergusse vorausging. Indessen scheint hier die plötzliche Umwandelung in Eiter durch einen Durchbruch seitens eines benachbarten Eiderheerdes in der Lunge stattgefunden zu haben. Eitrige Ergüsse ohne Beimengung von Luft nach Durchbruch benachbarter Eiderheerde finden wir ausserdem noch zweimal, und zwar (35) in Folge Durchbruchs einer vereiterten Lymphdrüse und (36) in Folge von Schmelzung des Pericards bei gleichzeitigem Vorhandensein eines Pleura- und Pericardialergusses.

Bei den nun aufzuführenden Fällen handelt es sich um Eröffnung des Herzbeutels mit Lufteintritt, und zwar 8 Mal durch Perforation in Folge destruirender oder eitriger Processe in Nachbarorganen und nur einmal (34) durch Perforation von Innen nach Aussen in Folge der Schmelzung durch das Exsudat des Herzbeutels selbst. Es sind diese 9 Fälle von Pneumopericarditis mit theils eitrigem, theils verjauchtem Exsudate 5, 7, 8, 9, 11, 16, 28, 34, 39.

Ich schliesse hier vier weitere Fälle an (15, 24, 27, 38), bei denen die eitrige Pericarditis auch durch erkrankte Nachbarorgane veranlasst wurde, bei denen sich aber kein Durch-

bruch nachweisen liess, sondern eine Fortleitung der Entzündung durch das Gewebe angenommen werden muss. In Fall 24 entwickelte sich die suppurative Pericarditis im Anschluss an eine Lungenentzündung ziemlich gleichzeitig mit einem pleuritischen Exsudate, während in den Fällen 27 und 38, gleichfalls nach Pneumonie, nur der Herzbeutel allein erkrankte. In Fall 15 ging dem Erguss im Herzbeutel ein entzündlicher Erguss in der Pleura voraus.

Einen einzeln dastehenden Fall haben wir in No. 2, in welchem sich der eitrige Herzbeutelerguss zu einem acuten Gelenkrheumatismus gesellte. Dagegen finden wir als Folgen einer anderen Infection, der pyämischen Vergiftung, die Fälle 6, 10, 12, 13, 14 durch Krankheitsverlauf und Sectionsbefund deutlich charakterisirt.

Acht Fälle bleiben übrig (19, 20, 22, 23, 25, 29, 31, 33), über deren Aetiologie ich Nichts auffinden konnte; es sind demnach nur 32 Fälle, welche ich in folgender Tabelle zusammengestellt habe:

I. Primaere Erkrankungen
   a) idiopatische (Magdeburg, 3, 4, 26, 30) . . 5
   b) traumatische { 2 Stichwunde (17, 21) / 1 Schusswunde (18) } . . . 3

II. Secundaere Erkrankungen
   Ursache:
   a) Chronische Pericarditis (1, 37) 2
   b) Perforation ohne Lufteintritt 3
      1 Lungencaverne (32)
      1 Vereiterte Lymphdrüse (35)
      1 Schmelzung nach der Pleura (36)
   c) Perforation mit Lufteintritt 9
      1 Schmelzung von Innen (34)
      1 Eitrige Pleuritis (28)
      1 Lungencaverne (5)
      1 Lungenabscess (8)
      3 Oesophagusgeschwülste (7, 11, 16)
      2 Magengeschwüre (9, 39)
   d) Fortleitung der Entzündung 4
      3 Lungenentzündungen (24, 27, 38)

1 Eitrige Pleuritis (15)
e) Allgemeininfection 6
1 Acuter Gelenkrheum. (2)
5 Pyämieen (6, 10, 12, 13, 14)

32

Diagnose.

Aus dem Umstande, dass es bei den Exsudaten seröser Häute keine bestimmte Grenze zwischen rein seröser und rein eitriger Beschaffenheit giebt, dass vielmehr, je nach der Beimengung zelliger Elemente, das Exsudat eine trüb-seröse, seröspurulente, oder rein eitrige Beschaffenheit annimmt, erklärt es sich, dass kein abgegrenztes Krankheitsbild einer Pericarditis suppurativa exsistirt. Wir sind bei der Frage, ob das Exsudat eitrig sei, hauptsächlich darauf angewiesen, aus der Aetiologie Schlüsse zu ziehen. — Ich habe deshalb am Schlusse des vorigen Abschnittes eine gedrängte Uebersicht der aetiologischen Momente unserer Fälle gegeben und möchte nur bemerken, dass in dieser Zusammenstellung wohl kaum eines von den Momenten fehlt, welche von den meisten Autoren als auf eitrige Beschaffenheit des Pericardialergusses hindeutend aufgeführt werden.

Was die Art des Fieberverlaufes betrifft, der noch am ehesten einen weiteren Anhaltspunkt für die Diagnosenstellung geben kann, so ist dieselbe nur in den seltenen Fällen als etwas Characteristisches zu verwerthen, wo mit Sicherheit jede fiebererregende Complication ausgeschlossen werden kann, und wir können ihn deshalb nur an Fällen idiopathischer Pericarditis studiren. Von den vier derartigen Fällen aus der Litteratur wird in drei Fällen (3, 4, 30) die Temperatur gar nicht erwähnt, und in Fall 26 nur von hoher Temperatur im allgemeinen gesprochen. Ich kann also nur versuchen, an dem in Magdeburg beobachteten Falle zu zeigen, in wiefern das Fieber mit einiger Wahrscheinlichkeit auf die eitrige Beschaffenheit hindeutete (cf. Tafel I).

Wir haben in demselben eine scheinbar leichte Erkrankung mit Frösteln, Husten und Erbrechen. Nach wenigen Tagen stellt sich, gleichzeitig mit Schmerz und Schwellung des linken Schultergelenkes, leichte Dyspnöe und Cyanose ein; dann aber tritt plötz-

lich bei anscheinend normaler Temperatur unter Erscheinungen von Lungenödem ein Collaps ein. Nach der vier Tage später erfolgten Aufnahme sehen wir bei einer sich gleichbleibenden Ausdehnung des constatirten Pericardialexsudates und langsamer Zunahme des Pleuraexsudates die Temperatur zuerst in drei Tagen von 37,5° auf 40,0° ansteigen, in abermals drei Tagen bis zum Collaps unter die Norm sinken, dann wieder bis 40,0° steigen*, drei Tage zwischen 38,2° und 39,5° hin und her schwanken, um dann mit dem nahenden Tode wieder zu sinken (s. Taf. I). — Derartigen unregelmässigen Schwankungen der Temperatur, beginnend mit einem Collaps und begleitet von mehrmaligen Zuständen hochgradiger Herzschwäche, welche im Verlaufe noch einmal zu völligem Collaps führt, wird man bei Herzbeutelentzündungen mit serösem Ergusse ohne Complicationen nicht begegnen. Es kommen bei Solchen im Stadium schneller Entwickelung wohl hohe Temperaturen vor, und, wenn das Exsudat sehr rapid eine enorme Dimension annimmt, oder längere Zeit in grosser Ausdehnung bestehen bleibt, so treten auch nicht selten Insufficienzzustände des Herzens auf, aber das Fieber wird doch nach der anfänglichen Steigerung auf einer mässigen Höhe verharren und dort nur geringere Schwankungen machen.

So ausgesprochen, wie in unserem Falle wird der pyämische Character des Fiebers allerdings nur in wenigen Fällen sein; man wird nur selten bei einer primären Erkrankung des Herzbeutels in der Lage sein, mit einem solchen Grade von Wahrscheinlichkeit das Ergebniss der Obduction vorhersagen zu können. Es ist der Fall ein selten reiner.

Therapie.

Die Therapie, über welche wir durchschnittlich nur spärliche Notizen aus der Litteratur sammeln können, war naturgemäss meist eine rein symptomatische, und je nachdem es die Umstände verlangten, mehr gegen Fieber, Schmerzen, adyna-

* Der Temperaturabfall vom 31. December ist aus später zu erörterndem Grunde hier nicht berücksichtigt.

mische Erscheinungen und Verdauungsstörungen, oder auf Resorption und Diurese gerichtet. Mehr als vorübergehende Erfolge wurden in keinem Falle durch diese Mittel erreicht, denn bei den drei Kranken, denen das Leben erhalten wurde, ist die Heilung jedenfalls nicht inneren Mitteln allein zuzuschreibon; es wurde bei zweien die Paracentese gemacht (24, 29), und bei dem dritten (34) bahnte sich das Exsudat selbst die Abfiussöffnung durch die Luftwege. — Es möchte hiernach fast scheinen, als müsse man an der Möglichkeit einer Heilung ohne Eröffnung des Herzbeutels verzweifeln. Indessen sind ausser den von mir zusammengestellten — wie ich erwähnte — jedenfalls noch andere Fälle verzeichnet, und mag wohl mancher Erguss, weil Heilung eintrat und seine Residuen der pathol.-anatomischen Untersuchung entgingen, nicht als eitrig erkannt und deshalb auch nicht beschrieben sein. Auch beweist der Fall 37, dass eine Pericarditis suppurativa ohne operativen Eingriff wohl in Heilung übergehen kann, denn in der betreffenden Anamnese heisst es, dass der Patient schon einmal vor zehn Jahren sich wegen vermeindlicher Völle des Epigastriums nicht habe bücken können, dass er dann plötzlich vor 18 Monaten Kräfte und Fleisch verloren habe, und bei der Autopsie fanden sich auf der Vorderfläche des Herzens eine Ansammlung dunkelgrauer, Paste, welche eine Höhle einschloss (s. das Weitere p. 27).

Dieser Befund kann es keinen Augenblick zweifelhaft lassen, dass die Krankheit vor zehn Jahren, an welcher sich Patient nicht einmal hat behandeln lassen, eine eitrige Pericarditis gewesen und diese in Heilung übergegangen ist. Die aus ihr resultirenden Veränderungen waren allerdings derart, dass die secundäre, den Patienten hinraffende Entzündung wohl früher oder später eintreten musste. Die Heilungsmöglichkeit ist aber jedenfalls durch diesen, wie durch den Fall 34 bewiesen*, und es ist unsere Pflicht, ehe wir durch die Dringlichkeit der Erscheinungen zum ultimum refugium, der Paracentese, gezwungen werden, die erfahrungsgemäss fieberwidrig, resorptionsfördernd und herzstärkend wirkenden Mittel energisch anzuwenden und nach noch wirksameren derartigen Mitteln zu suchen.

* Die unter No. 22 und 23 mitgetheilten Sectionsbefunde sprechen ebenfalls für Heilungsmöglichkeit.

In den aus der Litteratur gesammelten Fällen neueren Datums habe ich einzig das Chinin als antifebriles Mittel angewendet gefunden. Nur in dem Falle aus dem magdeburgischen Krankenhause ist statt dessen Acidum salicylicum gegeben, und ich möchte hier dem Mittel das Wort reden. Ich habe den Abfall der Temperatur vom 31. XII. in der Schilderung der Temperaturcurve unberücksichtigt gelassen, weil ich ihn als Kunstproduct, d. h. als eine Wirkung der binnen zwei Stunden zweimal gereichten Dosis von je 1,0 Acid. salicyl. ansehe. Ich kann diese darauf folgende Fieberverminderung deshalb unmöglich als einen Zufall ansehen, weil nicht nur von diesem Tage an auch das Exsudat sich verkleinerte, so dass die obere Dämpfungsgrenze zwei Tage später zwei Intercostalräume tiefer als vorher stand (s. Taf. II), sondern weil auch in den darauffolgenden Tagen nach Darreichung der Salicylsäure die Temperatur jedesmal um einige Zehntel-Grade sich verminderte. — Veranlasst wurde Herr Dr. Aufrecht zur Anwendung dieses Mittels, weil dasselbe vorher in mehreren Fällen von seröser Pericarditis mit gutem Erfolge gegeben war. Dasselbe in schwereren Fällen von Pericarditis, welche eine eitrige Beschaffenheit des Ergusses vermuthen lassen, auch fernerhin, vielleicht etwas früher, als es im vorliegenden Falle geschah, zu versuchen, scheint mir entschieden angezeigt.

Erreicht man mit ihm, und mit den bisher üblichen Mitteln Nichts, werden die Erscheinungen zu dringlich, dann wäre es allerdings Unrecht, wollte man vor der Eröffnung des Herzbeutels zurückschrecken; denn wenn von 40 behandelten Fällen nur 3 Mal Heilung eintrat, und bei diesen 3 Fällen jedesmal (2 Mal künstlich und 1 Mal spontan) die Eröffnung stattfand, dann müssten wir doch schon deshalb, gleichviel ob noch andere Erfahrungen für sie sprächen oder nicht, die Operation befürworten.

Nun aber sprechen ja die Resultate, welche Hindenlang aus seiner statischen Zusammenstellung der Fälle von Paracentese des Pericardiums überhaupt zog, entschieden für die Operation. Nach ihm stellt sich zu Gunsten der Operation ein Procentsatz von 32,3 % Heilungen heraus. Bei den vorliegenden Fällen ist die Operation 10 Mal (15, 24, 25, 27, 29, 30, 31, 32, 33, 38), und zwar 2 Mal (24, 29) mit günstigem Erfolge gemacht. Es

würde sich also für die eitrige Pericarditis speziell ein Procentsatz von 20 % Heilungen nach der Operation herausstellen, und — da von 31 nicht operirten Fällen nur Einer (34), also 3,3 %, geheilt wurde — ist der Werth der Operation für auch diese Form der Pericarditis wohl als ein grosser zu bezeichnen.

Bemerken möchte ich schliesslich noch, dass auch in den 3 Fällen (15, 33, 38), welche Hindenlang in seiner Zusammenstellung nicht aufgeführt hat, durch die Operation keine gefahrdrohenden Zustände, sondern jedesmal vorübergehende Erleichterungen hervorgerufen wurden, dass also auch diese Fälle, wie die 65 Fälle bei Hindenlang für die Unschädlichkeit und Ungefährlichkeit des Eingriffes sprechen.

VITA.

Carl August Gottlieb Schneider, geboren am 5. Mai 1854 zu Magdeburg, protestantisch, besuchte nach vorhergegangenem Privatunterricht bis Ostern 1873 das Domgymnasium seiner Heimathsstadt, von da ab bis Ostern 1874 das Pädagogium, Kloster Ilfeld am Harz, auf welchem er das Zeugniss der Reife erhielt.

Derselbe widmete sich dem Studium der Medicin in den ersten 5 Semestern zu Tübingen, wo er im fünften Semester das Tentamen physicum absolvirte. Im darauf folgendem Wintersemester 76/77 genügte er in Berlin der ersten Hälfte seiner activen Dienstpflicht. Von Ostern 1877 bis Ostern 1878 setzte er das Studium in Halle a. S., im Sommersemester 1878 in Heidelberg und vom Herbst 1878 wieder in Halle a. S. fort, woselbst er am 27. Januar 1880, nachdem er Tags zuvor das Tentamen rigorosum absolvirt hatte, die Approbation als Arzt erlangte.

Seit dem 1. April 1880 genügte er der zweiten Hälfte seiner activen Dienstpflicht in Strassburg i. E. als Einjährig-freiwilliger Arzt und schloss daran eine sechswöchentliche freiwillige Dienstleistung als Unterarzt vom 1. October bis 11. November.

Während seiner Studienzeit besuchte er die Vorlesungen, Kliniken und Curse folgender Herren Professoren und Docenten:

Tübingen: Dursy, Eimer, Fittig, Henke, Hofmeister, Leydig, v. Luschka, v. Quenstedt, v. Rensch, v. Vierordt.

Heidelberg: Arnold, Czerny, Friedreich.

Halle: Ackermann, Fritsch, Gentzmer, Graefe, Köhler, Kohlschütter, Kraske, Marchand, Olshausen, Ranke, Schwartze, Seeligmüller, Volkmann, Weber, Welker.

Allen diesen Herren fühlt sich der Verfasser zum grössten Danke verpflichtet.

THESEN.

I.

Es giebt keinen practischen einheitlichen Hörmesser.

II.

Die sympathische Ophthalmie ist auf keinen Fall eine metastatische Endzündung.

III.

Die Abklappung des äusseren Ohres ist zur Entfernung von Fremdkörpern manchmal unentbehrlich und eine ungefährliche Operation.



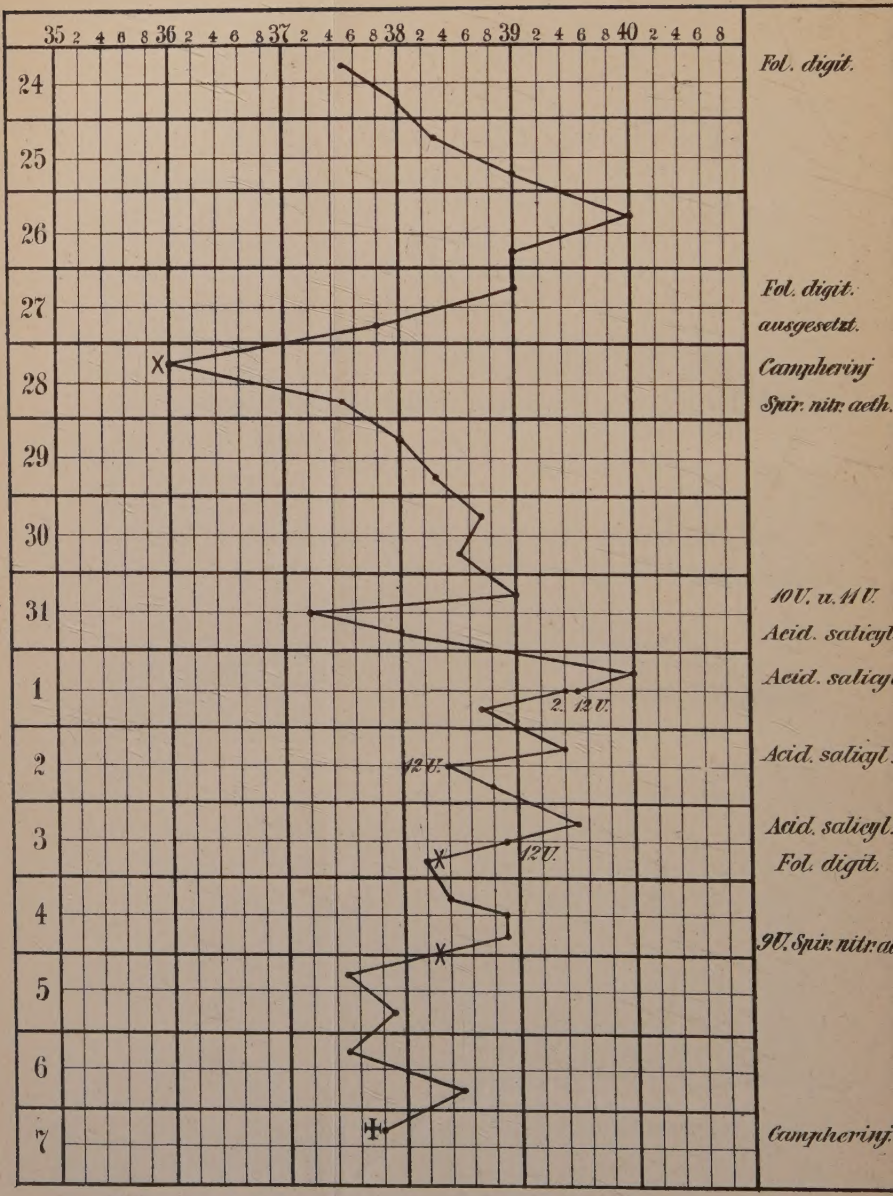

× Herzschwäche

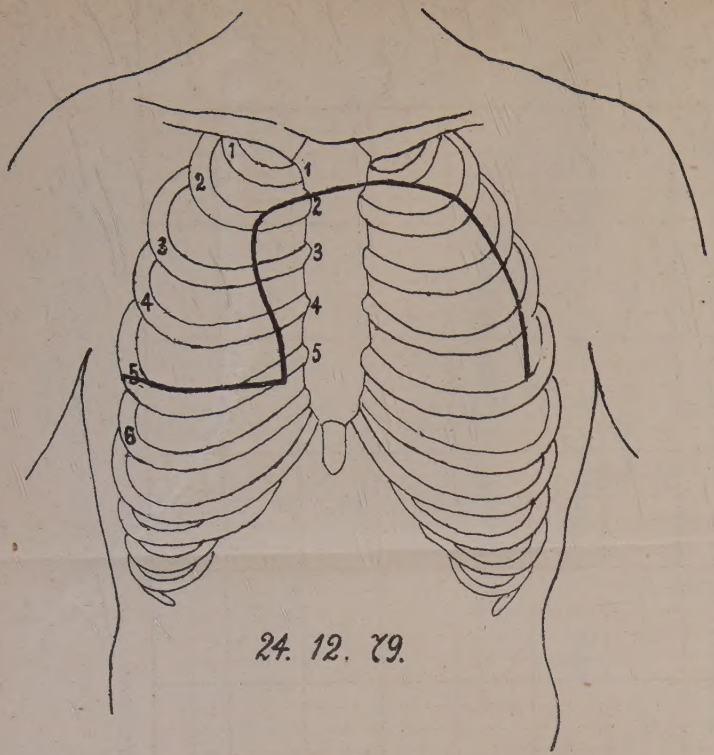

24. 12. 79.

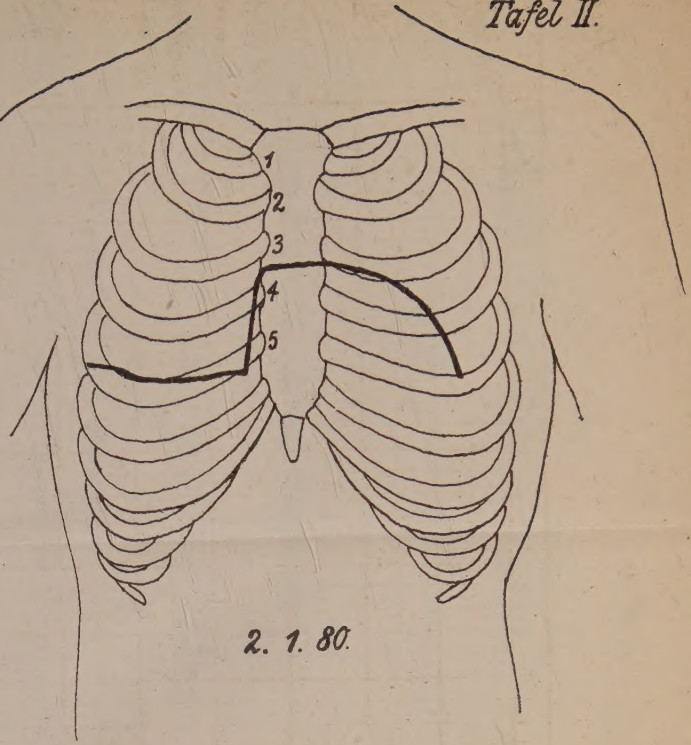

2. 1. 80.